



MANUAL BÁSICO DE  
**IMAGENOLÓGÍA**

# MANUAL BÁSICO DE **IMAGENOLOGÍA**

MD. Fátima Yadira Rivera Rasury  
MD. Walter Alejandro Patiño Zambrano  
MD. Alexander Wladimir Huerta Cordero  
MD. Katuska Elizabeth Rodríguez Gómez  
MD. Paola Elizabeth Simbaña Carrera  
MD. Sonia Bibiana Urdiales Baculima  
MD. Ericka María Vera Alay  
MD. Álvaro Estuardo Villa Piray  
MD. Gina Carolina Villigua Vásquez  
MD. Juan Diego Zambrano Zambrano

EDICIONES **MAWIL**

# MANUAL BÁSICO DE **IMAGENOLOGÍA**

## **AUTORES**


### **MD. Fátima Yadira Rivera Rasury**

Médica Cirujana;  
Posgradista de la Especialidad de Imagenología de la  
Universidad de Guayaquil;  
fatima.riverar@ug.edu.ec

 <https://orcid.org/0000-0003-0849-2807>


### **MD. Walter Alejandro Patiño Zambrano**

Médico; Magister en Educación Mención en Pedagogía;  
alejo8585@hotmail.com

 <https://orcid.org/0000-0002-1589-5818>

### **MD. Alexander Wladimir Huerta Cordero**

Médico; Investigador Independiente;  
alexhc17-1989@hotmail.com

 <https://orcid.org/0000-0003-1927-0126>


### **MD. Katuska Elizabeth Rodríguez Gómez**

Médica; Investigadora Independiente;  
katuskaelizabeth11@hotmail.com;

 <https://orcid.org/0000-0003-0314-9436>

### **MD. Paola Elizabeth Simbaña Carrera**

Médica; Investigadora Independiente;  
paitos\_12@hotmail.com

 <https://orcid.org/0000-0002-3806-6270>


### **MD. Sonia Bibiana Urdiales Baculima**

Médica; Investigadora Independiente; Cuenca, Ecuador;  
soniabibiu@hotmail.com

 <https://orcid.org/0000-0002-3596-1296>


### **MD. Ericka María Vera Alay**

Médica Cirujana; Investigadora Independiente;  
ericka.vera2293@gmail.com

 <https://orcid.org/0000-0001-9205-1216>


### **MD. Álvaro Estuardo Villa Piray**

Médico General; Investigador Independiente;  
alvaritovilla1@hotmail.com

 <https://orcid.org/0000-0002-2147-0090>

### **MD. Gina Carolina Villigua Vásquez**

Médica Cirujana; Investigadora Independiente; Portoviejo, Ecuador;  
gcvv20s@gmail.com

 <https://orcid.org/0000-0001-5178-4712>

### **MD. Juan Diego Zambrano Zambrano**

Licenciado en la Especialización de Radiología e Imagenología;  
Investigador Independiente; Portoviejo, Ecuador;  
jdzz086@gmail.com

 <https://orcid.org/0000-0002-5233-1608>

# MANUAL BÁSICO DE **IMAGENOLOGÍA**

## **REVISORES**

### **Ariel Medina Concepción**

Máster en Genética Médica;  
Licenciado en Microbiología;  
Docente ocasional de la Universidad Metropolitana;  
Carrera de Enfermería  
Guayaquil, Ecuador  
amcmachala@gmail.com

 <https://orcid.org/0000-0001-9705-1725>

### **Cruz Xiomara Peraza de Aparicio**

Ph.D. en Ciencias de la Educación;  
Ph.D. en Desarrollo Social;  
Especialista en Medicina General de Familia  
Médico Cirujano;  
Docente titular de la Universidad Metropolitana, Carrera de Enfermería  
Guayaquil, Ecuador

xiomaparicio199@hotmail.com

 <https://orcid.org/0000-0003-2588-970X>

# DATOS DE CATALOGACIÓN

**AUTORES:** MD. Fátima Yadira Rivera Rasury  
MD. Walter Alejandro Patiño Zambrano  
MD. Alexander Wladimir Huerta Cordero  
MD. Katuska Elizabeth Rodríguez Gómez  
MD. Paola Elizabeth Simbaña Carrera  
MD. Sonia Bibiana Urdiales Baculima  
MD. Ericka María Vera Alay  
MD. Álvaro Estuardo Villa Piray  
MD. Gina Carolina Villigua Vásquez  
MD. Juan Diego Zambrano Zambrano

**Título:** Manual básico de imagenología

**Descriptor:** Ciencias Médicas; Imagenología; Diagnóstico y pronóstico; Atención Ambulatoria

**Código UNESCO:** 32 Ciencias Médicas

**Clasificación Decimal Dewey/Cutter:** 616.0754/R524

**Área:** Ciencias Médicas

**Edición:** 1<sup>era</sup>

**ISBN:** 978-9942-602-18-3

**Editorial:** Mawil Publicaciones de Ecuador, 2021

**Ciudad, País:** Quito, Ecuador

**Formato:** 148 x 210 mm.

**Páginas:** 162

**DOI:** <https://doi.org/10.26820/978-9942-602-18-3>



Texto para docentes y estudiantes universitarios

El proyecto didáctico **Manual básico de imagenología**, es una obra colectiva escrita por varios autores y publicada por MAWIL; publicación revisada por el equipo profesional y editorial siguiendo los lineamientos y estructuras establecidos por el departamento de publicaciones de MAWIL de New Jersey.

© Reservados todos los derechos. La reproducción parcial o total queda estrictamente prohibida, sin la autorización expresa de los autores, bajo sanciones establecidas en las leyes, por cualquier medio o procedimiento.

**Director Académico:** Mg. Vanessa Pamela Quishpe Morocho  
**Dirección Central MAWIL:** Office 18 Center Avenue Caldwell; New Jersey # 07006  
**Gerencia Editorial MAWIL-Ecuador:** Alejandro David Plúa Argoti  
**Editor de Arte y Diseño:** Lic. Eduardo Flores, Arq. Alfredo Díaz  
**Corrector de estilo:** Lic. Marcelo Acuña Cifuentes

# MANUAL BÁSICO DE **IMAGENOLOGÍA**

## ÍNDICE



## **Contenido**

Introducción ..... 15

## **CAPÍTULO I**

La Imagenología. Generalidades..... 20

## **CAPÍTULO II**

Principales dispositivos médicos aplicados en la adquisición de imágenes médicas y algunas de sus características..... 36

## **CAPÍTULO III**

Áreas Básicas de la imagenología..... 61

## **CAPÍTULO IV**

El Paciente en el ámbito de la imagenología..... 71

## **CAPÍTULO V**

Pruebas de diagnóstico por imagen de algunos trastornos..... 105

**BIBLIOGRAFÍA**..... 157



# MANUAL BÁSICO DE **IMAGENOLOGÍA**

## **ÍNDICE TABLAS**



Cuadro 1. Principales tipos de dispositivos médicos de imagenología y sus equipos .....	29
Cuadro 2. Resumen de la utilidad de los tipos de pruebas de imagen médica y cantidad de exposición a radiaciones) .....	53
Cuadro 3. Resumen de ventajas y desventajas de las principales modalidades de Imagenología.....	54
Cuadro 4. Equipos de Radiodiagnóstico de uso más frecuente ....	62
Cuadro 5. Técnicas y los equipos en medicina nuclear comúnmente operados .....	64
Cuadro 6. Imágenes Diagnosticas. Recomendaciones generales (ultrasonografías) .....	74
Cuadro 7. Recomendaciones básicas de la Comisión Internacional de Protección Radiológica (2013).....	76
Cuadro 8. Resumen de los elementos fundamentales de la seguridad del paciente en Radiología .....	80
Cuadro 9. Comparación de la dosis de radiación recibida en diferentes pruebas .....	88
Cuadro 10. Riesgo de las radiaciones durante el embarazo y en el niño durante la lactancia y la primera infancia.....	90
Cuadro 11. Pruebas de diagnóstico por imagen para trastornos del corazón y vasos sanguíneos .....	105
Cuadro 12. Pruebas de diagnóstico por imagen para trastornos pulmonares .....	110
Cuadro 13. Pruebas de diagnóstico por imagen para trastornos musculoesqueléticos .....	116
Cuadro 14. Pruebas de diagnóstico por imagen para enfermedades cerebrales, medulares y nerviosas .....	122
Cuadro 15. Pruebas de diagnóstico por imagen para trastornos gastrointestinales .....	128
Cuadro 16. Pruebas de diagnóstico por imagen para trastornos del hígado y de la vesícula biliar .....	133
Cuadro 17. Pruebas de diagnóstico por imagen	

## MANUAL BÁSICO DE IMAGENOLÓGÍA

---

para trastornos de las vías urinarias .....	139
Cuadro 18. Trastornos ginecológicos y la ecografía como parte de la atención médica durante el embarazo .....	145
Cuadro 19. Mamografía .....	152

# MANUAL BÁSICO DE **IMAGENOLOGÍA**

## **ÍNDICE FIGURAS**



# MANUAL BÁSICO DE IMAGENOLOGÍA

Figura 1. Imagenología .....	20
Figura 2. Principales modalidades de imagenología medica.....	25
Figura 3. Imagenología de estructura (Radiografía lateral de cráneo) .....	26
Figura 4. Imagenología Funcional. Resonancia magnética funcional de memoria de un paciente con esclerosis temporal .....	27
Figura 5. Imagenología de metabolismo. (Tomografía por emisión de positrones. Cerebral típica).....	28
Figura 6. Equipo de rayos X.....	29
Figura 7. Componentes de un sistema de imagen completo de Tomografía Computarizada.....	30
Figura 8. Equipo de medicina nuclear .....	30
Figura 9. Ecógrafo y sus componentes .....	31
Figura 11. Medicina Nuclear.....	66
Figura 12. Radioterapia.....	68
Figura 13. El corazón .....	105
Figura 14. Los pulmones.....	110
Figura 15. Musculo y esqueleto .....	116
Figura 16. El cerebro.....	122
Figura 17. Componentes del sistema digestivo.....	128
Figura 18. Hígado y vesícula biliar.....	133
Figura 19. Vista frontal del tracto urinario .....	139
Figura 20. El embarazo .....	145
Figura 22. Anatomía de la mama femenina .....	152
Figura 23. La mamografía .....	155

# MANUAL BÁSICO DE **IMAGENOLOGÍA**

## **PRÓLOGO**



### Una imagen vale más que mil palabras Proverbio chino

**Diario La Época de Colombia de fecha 6 de marzo 1896.** (*En marzo de 1896 la prensa colombiana escribe a través de una carta de Don Ángel Cuervo. Nota acerca del descubrimiento de los Rayos X*).

#### **Curiosidades de la vida americana en París:**

*“En la academia de ciencias oí un descubrimiento pasmoso hecho en Alemania, vi reproducida en un negativo una mano abierta de tamaño natural y al acercarme y verla a contra luz observé que se descubrían los huesos. La luz X tiene tan misteriosa potencia que penetra la fotografía hasta los huesos. Con esta luz se transparenta el cuerpo de modo que el desarreglo de los órganos aparece a la vista del médico o cirujano para que sepan lo que tienen entre manos y no recorten o corten a ciegas, como en ocasiones acontece. Qué sabemos si llegará el día en que se grabe lo inmaterial, de suerte que obtengamos el retrato de nuestro ángel custodio, y repitiendo las copias veamos la impresión que causan en él nuestras acciones”.*

# MANUAL BÁSICO DE **IMAGENOLOGÍA**

## **INTRODUCCIÓN**





## **MANUAL BÁSICO DE IMAGENOLOGÍA**

---

**MANUAL BÁSICO DE IMAGENOLOGÍA** es un texto que se presenta de forma sencilla y de fácil lectura en la que se realiza un recorrido primordial y actualizado sobre los fundamentos, principios y alcance de la Imagenología en su aplicación dentro de del entorno clínico del diagnóstico y la terapéutica de los pacientes. Aporta de manera amigable los conocimientos esenciales de modo que estudiantes, profesionales y personas interesadas en esta área del saber puedan hacer uso del conocimiento básico en este campo de la salud.

Los rayos X, llamados así por su descubridor Wilhelm Conrad Roentgen, en 1895, representan uno de los sucesos más importantes dentro de la historia de la medicina, lo cual permitió a la comunidad científica, observar el interior del cuerpo humano, como anteriormente no se había podido. Posterior a este descubrimiento se dan momentos importantes que revolucionan el campo de la Radiología contribuyendo a su progreso, entre ellos, se destacan: el Tubo de Coolidge (1917), el Intensificador de imágenes (1950), la Tomografía axial computarizada (1972) y la Resonancia magnética nuclear (1980-1982). En las últimas décadas con los avances tecnológicos la Imagenología u obtención de imágenes médicas ha evolucionado de manera constante y vertiginosa el sector de la medicina.

La Imagenología pertenece al área de la salud. Es una especialidad médica que se ocupa de la producción y análisis de las imágenes obtenidas a través de diversas tecnologías, que comprende el diagnóstico por imágenes y los procedimientos invasivos diagnósticos y terapéuticos guiados por las imágenes.

El objetivo fundamental de todas las técnicas que producen imágenes de aspectos internos del cuerpo sin tener que abrirlo –lo cual constituye una gran ventaja, es prolongar la vida de los pacientes y disminuir la morbimortalidad.

Por tanto, la importancia de la Imagenología se fundamenta en la utilidad de las diversas modalidades de Imagenología médica como apoyo clínico tanto en la generación de diagnósticos de un buen número de enfermedades como en la planeación de tratamientos tendientes a proporcionar una alternativa de solución a las personas que, por una u otra razón, manifiestan algún desequilibrio en su salud.

Las pruebas de diagnóstico por imagen en su mayoría son indoloras, relativamente seguras y no invasivas, lo cual implica que no se requiere de realizar una incisión en la piel ni la inserción de un instrumento en el organismo, éstas ayudan a los médicos a diagnosticar los trastornos, a determinar la gravedad de las enfermedades, y a controlar a los pacientes una vez diagnosticados.

La Imagenología, se conforma fundamentalmente por Radiodiagnóstico, Medicina Nuclear y Radioterapia: Dentro de las técnicas o procedimientos que permiten obtener imágenes del cuerpo humano con fines clínicos y/o científicos, se encuentran: la radiología, la termografía médica, la endoscopia, la microscopía, la fotografía médica y la electroencefalografía. Dentro del sector radiológico se enuncian: la Tomografía computarizada (TC o TAC), la Resonancia magnética (RM), Fluoroscopia y la Mamografía digital (MD), entre ellas.

Igualmente, importante es la seguridad de paciente para garantizarle su atención tanto física como psicológica, ante las distintas técnicas radiológicas y en la administración de contrastes. No se debe olvidar que durante la realización de estas técnicas o procedimientos sean diagnósticos o terapéuticos, el paciente está sometido a situaciones particulares que lo hacen más vulnerable como son el enfrentamiento ante equipos grandes generalmente, el temor, la ansiedad, el miedo, la inseguridad y la propia enfermedad. Aunado a ello cabe destacar que algunas de las pruebas de diagnóstico por la imagen presentan algunos riesgos por el uso de la radiación.

## MANUAL BÁSICO DE IMAGENOLOGÍA

---

Las pruebas de diagnóstico por la imagen pueden utilizar lo siguiente: 1. La Radiación, como los rayos X, la tomografía computarizada (TC) y la gammagrafía; 2. Ondas de sonido, como en la ecografía; 3. Campos magnéticos, como en la resonancia magnética nuclear (RMN) y 4. Sustancias que se ingieren, se inyectan o se insertan para resaltar o destacar el tejido u órgano que se desea examinar, los cuales se denominan agentes de contraste.

Dentro de este contexto, el contenido del manual se ha organizado en cinco (5) puntos, haciendo especial hincapié en la siguiente temática, a saber:

1. **LA IMAGENOLOGÍA. GENERALIDADES** (Definición, Objetivo, Importancia de la Imagenología en el diagnóstico clínico y terapéutico, Tipos y métodos (estructura, funcional y metabolismo) de la Imagenología y las imágenes de Imagenología y las resoluciones temporal y espacial)
2. **PRINCIPALES DISPOSITIVOS MÉDICOS APLICADOS EN LA ADQUISICIÓN DE IMÁGENES MÉDICAS y ALGUNAS DE SUS CARACTERÍSTICAS.** (Radiografía convencional (Rx), Ultrasonido o ecografía (US), Tomografía Computarizada (TC), Resonancia Magnética (RM) y la diferencia entre Radiología e Imagenología).
3. **ÁREAS BÁSICAS DE LA IMAGENOLOGÍA.** Radiodiagnóstico, la Radioterapia y la Medicina Nuclear.
4. **EL PACIENTE EN EL ÁMBITO DE LA IMAGENOLOGÍA.** (La seguridad del paciente, los riesgos y la Relación médico – paciente).
5. **PRUEBAS DE DIAGNÓSTICO POR IMAGEN DE ALGUNOS TRASTORNOS.** Después de haber el medico completado la historia clínica y la exploración física, los exámenes de laboratorio, etc. los médicos a menudo realizan pruebas de diagnóstico por imagen ante algunos trastornos presentados por el paciente. Comprende este quinto punto: las pruebas de diagnóstico por imagen aplicadas preferentemente a diversos trastornos, entre

ellos: Trastornos del corazón y los vasos sanguíneos, Trastornos Pulmonares, Trastornos Musculoesqueléticos, Enfermedades cerebrales, medulares y nerviosas, Trastornos gastrointestinales, Trastornos del hígado y de la vesícula biliar, Trastornos de las vías urinarias, Trastornos ginecológicos y la ecografía como parte de la atención médica durante el embarazo y la Mamografía.

# MANUAL BÁSICO DE **IMAGENOLOGÍA**

## **CAPÍTULO I**

LA IMAGENOLOGÍA.  
GENERALIDADES

### 1.1. Definición

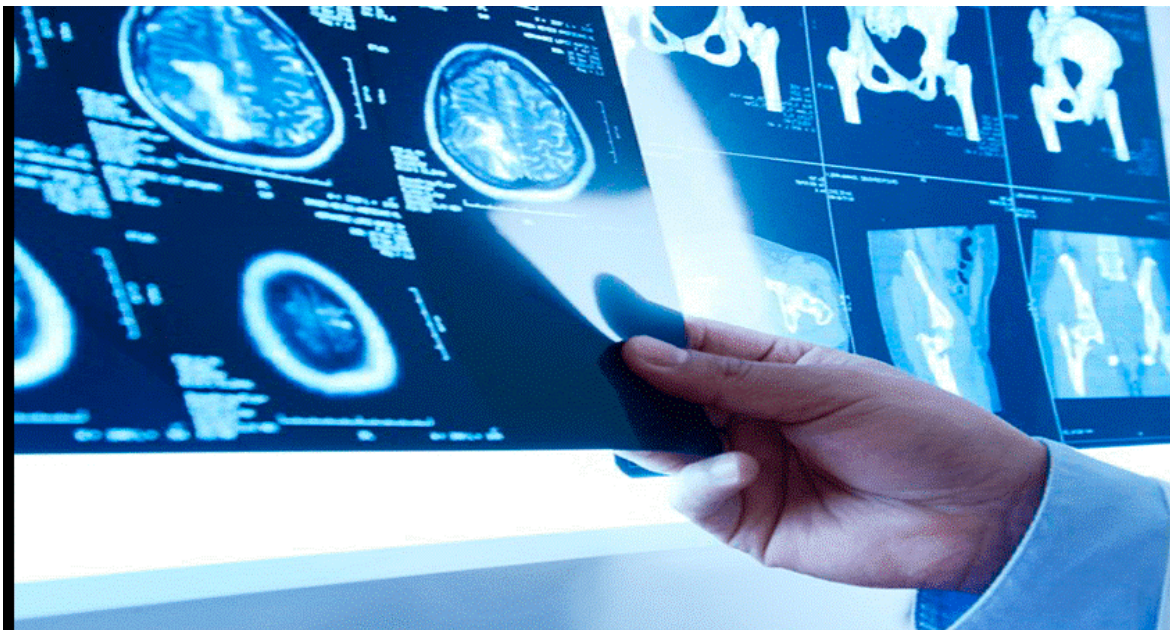El origen etimológico del término Imagenología proviene del latín y del griego, y se compone de dos elementos: el sustantivo latino “*imāgo, -īnis*” que se puede traducir como *retrato o imagen*, y la palabra griega “*logia*”, que equivale a: *estudio de*. La Imagenología es utilizada en la salud, la agricultura, a nivel industrial, en el área de la física, veterinaria, sistemas de seguridad, el arte, entre otros.

La Real Academia Española (RAE) (1) indica que desde el punto de vista médico la Imagenología constituye el “Estudio y utilización clínica de las imágenes producidas por los rayos X, el ultrasonido, la resonancia magnética, etc.”, es decir, que el concepto es utilizado para nombrar al conjunto de las técnicas y de los procedimientos que permiten obtener imágenes del cuerpo humano con fines clínicos o científicos. Para Passarielo G, Mora F (2) la “Imagenología médica se refiere al estudio de imágenes obtenidas del cuerpo humano y la tecnología para su obtención y procesamiento”. Siendo, entonces que las “Imágenes diagnósticas son el conjunto de estudios, que, mediante la tecnología, obtienen y procesan imágenes del cuerpo humano” (3).

La Imagenología es una especialidad médica que se ocupa de la producción y análisis de las imágenes obtenidas a través de diversas tecnologías, que comprende el diagnóstico por imágenes y los procedimientos invasivos diagnósticos y terapéuticos guiados por las imágenes.

En sus inicios la especialidad estaba reducida a la Radiología, o sea, a las imágenes generadas a partir de los rayos X. Desde los años 80, el advenimiento de la ecografía y la resonancia magnética determinaron que la definición de la especialidad fuera más amplia que estrictamente la de radiología, de ahí que su denominación pasase a ser Diagnóstico por Imagen o Imagenología (4).

**Figura 1.** Imagenología



UNIVERSIDADES.CR. Todo sobre la carrera de Imagenología [Internet]. 2018 [citado 12/08/2021]. Disponible en: <https://www.universidadescr.com/blog/todo-sobre-la-carrera-de-imagenologia/>

Por tanto, la imagen médica o imagenología, se utiliza para revelar, diagnosticar y examinar enfermedades o para estudiar la anatomía y las funciones del cuerpo.

Entre las principales técnicas y procesos utilizados para crear imágenes del cuerpo humano, o partes de él, con propósitos clínicos - procedimientos médicos que buscan revelar, diagnosticar o examinar enfermedades- o para la ciencia médica, incluyendo el estudio de la anatomía normal y función, se tienen entre otros: la radiología, la termografía médica, la endoscopia, la microscopía y la fotografía médica. Asimismo, existen otros procedimientos que se pueden incluir dentro de ésta especialidad los cuales consienten obtener datos que se pueden representar como esquemas o mapas, por ejemplo, la electroencefalografía.

La literatura expone en referencia a la imagen médica, lo siguiente:

1. En sentido restringido, la imagen médica, a menudo se utiliza para designar al conjunto de técnicas que producen imágenes de aspectos internos del cuerpo sin tener que abrirlo. Las imágenes médicas pueden ser vistas como la solución del problema inverso matemático, lo cual significa que la causa o las propiedades del tejido vivo, se deducen del efecto, o sea, la señal observada. Por ejemplo:
  - En el caso de la ultrasonografía la sonda es el conjunto de ondas de presión ultrasónicas que se reflejan en el tejido, y que muestran su estructura interna.
  - En el caso de la radiografía de proyección, la sonda es radiación de rayos X, que son absorbidos en diferente proporción por distintos tipos de tejidos, tales como los huesos, músculos o grasa
2. En su sentido más amplio, como disciplina, la imagenología, es parte de la imagen biológica e incorpora las ciencias radiológicas, la radiología, la endoscopia, la termografía médica, la fotografía médica y la microscopía para investigaciones patológicas humanas, por ejemplo. Las técnicas de medida y grabación, las cuales en principio no están diseñadas para producir imágenes, como la electroencefalografía (EEG) y la magnetoencefalografía (MEG) y otras que, sin embargo, producen datos susceptibles de ser representados como mapas, se pueden considerar imágenes médicas pues contienen información relacionada con la posición.
3. En el contexto clínico, es equiparada generalmente la imagen médica a la radiología o a la imagen clínica y al radiólogo que es el profesional de la medicina responsable de interpretar y de adquirir las imágenes, en ciertos casos. La radiografía de diagnóstico designa a los aspectos técnicos de la imagen médica y en particular la adquisición de imágenes médicas. El radiógrafo o el tecnólogo de radiología es normalmente responsable de adquirir las imágenes médicas con calidad de diagnóstico, a



pesar que algunas intervenciones radiológicas son desarrolladas por radiólogos.

4. Como campo de investigación científica, la imagen médica, constituye una subdisciplina de la ingeniería biomédica, la física médica o medicina, dependiendo del contexto: investigación y desarrollo en el área de instrumentación, adquisición de imágenes (ejemplo: la radiografía):
  - El modelado y la cuantificación son normalmente reservadas para la ingeniería biomédica, física médica y ciencias de la computación
  - La investigación en la aplicación e interpretación de las imágenes médicas se reserva normalmente a la radiología y a las subdisciplinas médicas relevantes en la enfermedad médica o área de ciencia médica como la neurociencia, cardiología, psiquiatría, psicología, etc. bajo investigación.
  - Muchas de las técnicas desarrolladas para la imagen médica son también aplicaciones científicas e industriales.

### 1.2. Objetivo

La imagenología pertenece al **área de la salud** y el objetivo fundamental de todas las técnicas que producen imágenes de aspectos internos del cuerpo sin tener que abrirlo -lo cual constituye una gran ventaja- es prolongar la vida de los pacientes y disminuir la morbimortalidad.

Para el logro de su objetivo fundamental, se deduce de su definición, que la Imagenología médica, contribuye a:

- Generar información relevante para caracterizar la fisiología y/o anatomía de diversos órganos o partes del cuerpo humano, es decir, permite conocer la anatomía humana e identificar las variantes anatómicas y la fisiopatología en el proceso de la enfermedad.
- Usar cualquier modalidad de imagen con enfoque clínico y terapéutico.
- Diagnosticar distintos procesos patológicos.

- Efectuar diagnósticos precisos en una amplia gama de trastornos anatómicos y fisiológicos, a través de las distintas técnicas utilizadas de Imagenología médica que hacen posible observar las estructuras internas del cuerpo humano.
- Obtener imágenes de las partes del organismo las cuales no son accesibles a la inspección visual, permitiendo el diagnóstico por imagen abarcando distintas técnicas: la Radiografía convencional (Rx), el Ultrasonido o ecografía (US), la Tomografía Computarizada (TC) y la Resonancia Magnética (RM).
- Promover el análisis e investigación a fin de proporcionar una atención integral al paciente.

### **1.3. Importancia de la Imagenología en el diagnóstico clínico y terapéutico**

Para la medicina moderna la Imagenología se ha transformado en un pilar del diagnóstico, cada vez es más importante y crucial contar con imágenes para poder realizar diagnósticos sobre todo en patologías agudas, es decir, que las pruebas de imagen constituyen un elemento esencial para el diagnóstico temprano de un cúmulo de patologías y para la realización de un dictamen médico rápido y eficaz. Su integración en la práctica médica es una realidad indiscutible, porque intervienen tanto en la medicina preventiva como en el seguimiento del tratamiento.

Por tanto, la importancia de esta especialidad está dada por la utilidad de las diversas modalidades de imagenología médica como apoyo clínico tanto en la generación de diagnósticos de un buen número de enfermedades como en la planeación de tratamientos tendientes a proporcionar una alternativa de solución a las personas que, por una u otra razón, manifiestan algún desequilibrio en su salud.

El diagnóstico por imagen constituye una prueba complementaria en el dictamen de médicos especialistas, que permite determinar pato-

## MANUAL BÁSICO DE IMAGENOLÓGÍA

---

logías concretas y el alcance de las mismas. Entre las modalidades imagenológicas que, frecuentemente, se utilizan en el ámbito médico se pueden indicar: Ultrasonido (US), Resonancia Magnética (MRI), Tomografía Computarizada sencilla (CT) y multicapa (MSCT), Tomografía Computarizada por Emisión de Positrones (PET) y Tomografía Computarizada por Emisión de Fotones simples (SPECT).

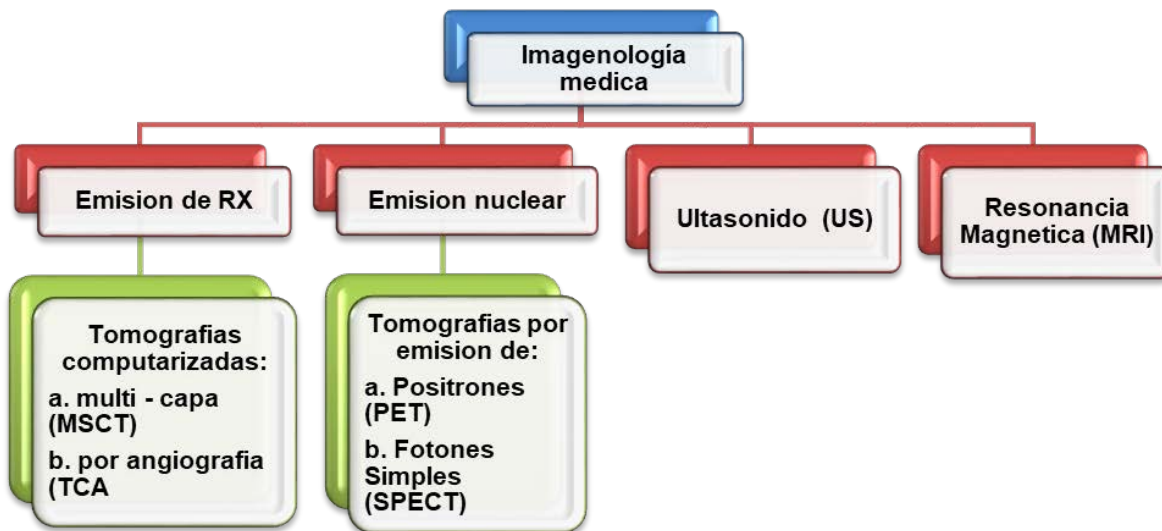
Entre las pruebas diagnósticas generalmente indicadas por un médico especialista o un médico de familia, se contemplan las siguientes:

- Rayos X. A pesar de ser la primera prueba diagnóstica por imagen utilizada, y de su gran utilidad posee importantes limitaciones derivadas de su uso centrado básicamente al estudio de estructuras óseas, tórax y abdomen, de ciertas contraindicaciones, y de su menor definición.

Los avances científicos y tecnológicos han permitido la incorporación de nuevos diagnósticos por imagen al servicio de la medicina, entre los más demandados, en muchas ocasiones complementarias para la correcta valoración de las patologías, son:

- Ecografía. Usada para obtener imágenes de lesiones superficiales tales como: quistes (renales, de ovarios, etc.), calcificaciones, roturas fibrilares, lesiones de abdomen, hígado graso, etc.
- Tomografía Axial Computerizada (TAC). Dirigida a patologías óseas como fracturas, luxaciones, calcificaciones, etc. Pero también es una prueba fundamental para valorar el pulmón, el abdomen, los politraumatismos, así como la existencia y evolución de metástasis en pacientes oncológicos.
- Resonancia Magnética (RM): Se dirige esencialmente a zonas musculares, ligamentos, meniscos, valoración de edema medular, cráneo, columna y zonas concretas del abdomen.
- Densitometría Ósea (DO). Usada para medir y conocer la proporción de calcio que existe en los huesos de cada paciente, así como la cantidad y calidad de su densidad ósea mineral.

**Figura 2.** Principales modalidades de imagenología médica



Fuente: Elaboracion propia

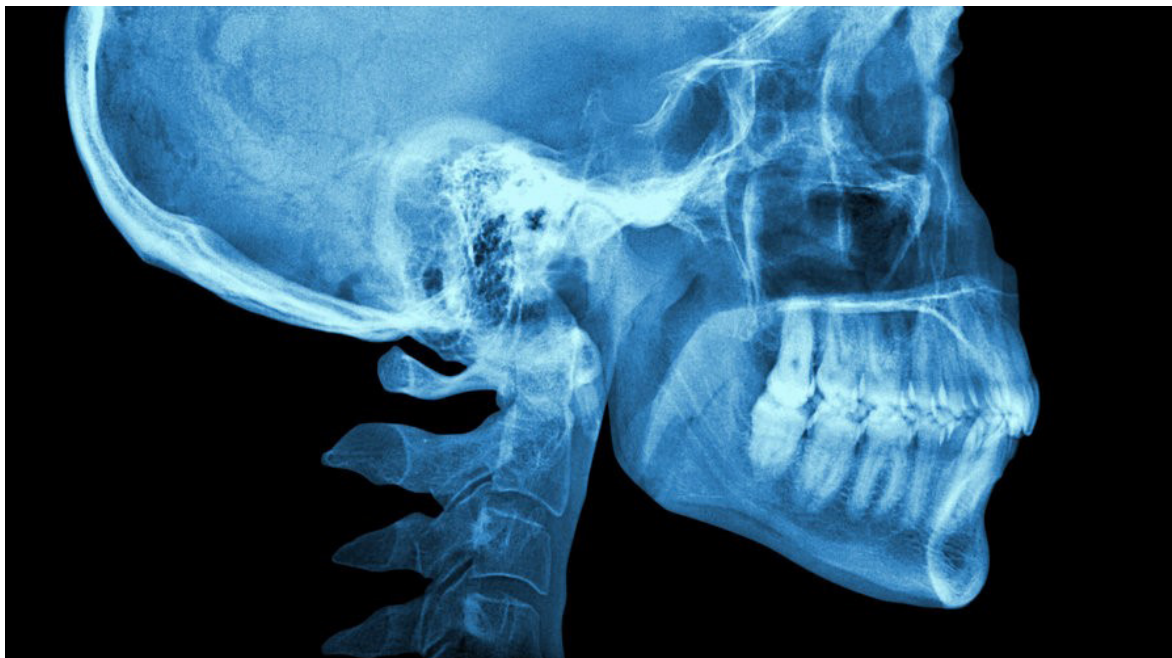## 1.4. Tipos o métodos (estructura, funcional y metabolismo) de la Imagenología

No todos los tipos y/o métodos de Imagenología sirven para lo mismo según exponen Bushberg, J., Seibert, J., Leidholdt Jr, E. y Boone, J., (5), que es por esta razón que se dividen fundamentalmente en tres: estructura, funcional y metabolismo.

### 1. Estructura

Tiene por objeto ver la estructura de los diferentes órganos, huesos, etc. En este ámbito se encuentran los Rayos X, el Ultrasonido (US), la Tomografía Computarizada (TC) y la resonancia magnética (RM).

**Figura 3.** Imagenología de estructura (Radiografía lateral de cráneo)

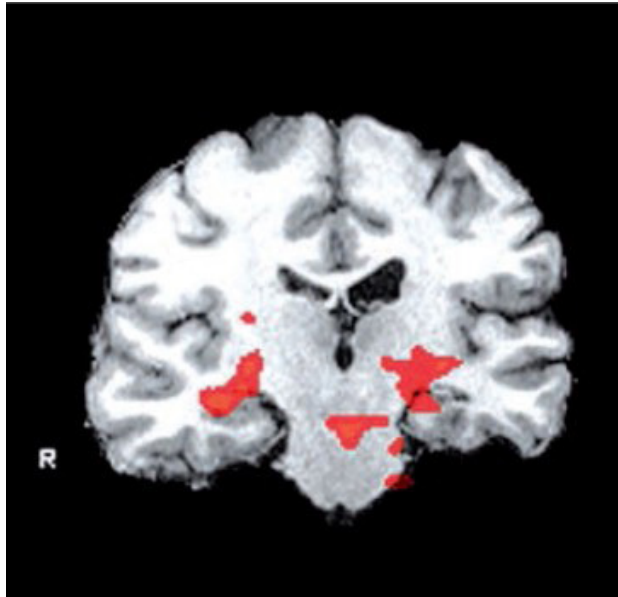


Estudi Dental Barcelona. La telerradiografía o radiografía lateral de cráneo, ¿qué es y cuándo está indicada? [Internet]. 2018 [citado 12/08/2021]. Disponible en: <https://estudidentalbarcelona.com/la-tele-radiografia-radiografia-lateral-craneo-cuando-esta-indicada/>

### **2. Funcional**

Con la Imagenología funcional, se observa el funcionamiento de un órgano en específico. En este ámbito se encuentra la electroencefalografía, y un tipo específico de resonancia magnética funcional.

**Figura 4.** Imagenología Funcional. Resonancia magnética funcional de memoria de un paciente con esclerosis temporal

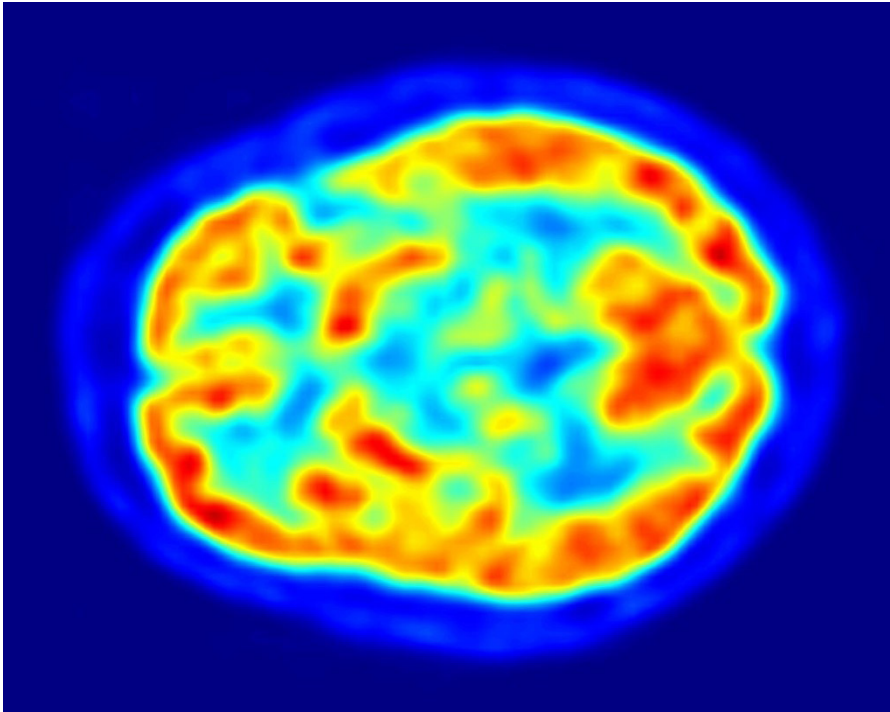


Gálvez Marcelo. Neuroimágenes en las alteraciones del sueño [Internet]. 2013 [citado 12/08/2021]. Disponible en: [https://www.researchgate.net/figure/Resonancia-magnetica-funcional-de-memoria-en-un-paciente-con-esclerosis-temporal-mesial\\_fig1\\_272991040](https://www.researchgate.net/figure/Resonancia-magnetica-funcional-de-memoria-en-un-paciente-con-esclerosis-temporal-mesial_fig1_272991040)

### 3. Metabolismo

La Imagenología de metabolismo, es aquella que marca una proteína, encima o molécula en general con un componente radiactivo tolerable para el cuerpo humano con la intención de ver la ruta metabólica que dicha molécula pueda tener. En este ámbito se encuentra la tomografía por emisión de positrones (PET, por sus siglas en inglés).

**Figura 5.** Imagenología de metabolismo. (Tomografía por emisión de positrones. Cerebral típica)




Jens Maus. Tomografía por emisión de positrones [Internet]. 2021 [citado 12/08/2021]. Disponible en: [https://es.wikipedia.org/wiki/Tomograf%C3%ADa\\_por\\_emisi%C3%B3n\\_de\\_positrones](https://es.wikipedia.org/wiki/Tomograf%C3%ADa_por_emisi%C3%B3n_de_positrones)

Entre los principales tipos de dispositivos médicos de imagenología, se enuncian en figura anexa con sus equipos, los cuales serán abordados en el punto número dos del presente texto y son:

- Rayos X
- Tomografía computarizada
- Medicina Nuclear
- Ultrasonido
- Resonancia magnética
- Etc.

## Cuadro 1. Principales tipos de dispositivos médicos de imagenología y sus equipos

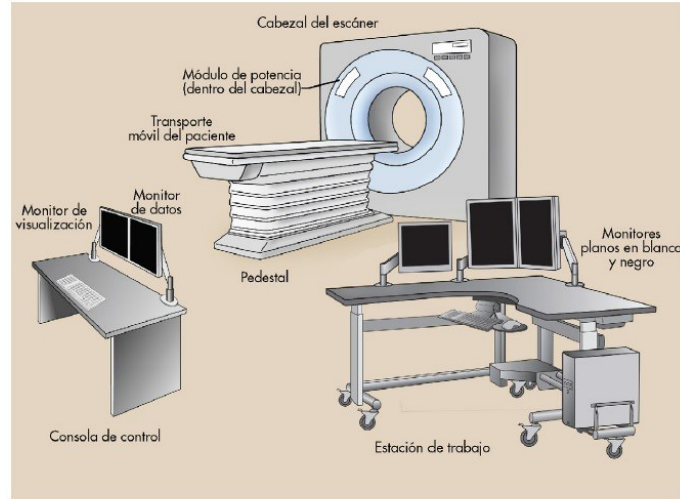
<p><b>Rayos X</b> Es el método más común. Utiliza un emisor de dicha radiación que, al llegar al cuerpo humano, esta se atenúa dependiendo de la densidad de los órganos, huesos, aire, agua, etc. El aire por ejemplo no atenúa la radiación, todo lo contrario, con los huesos (es por ello que éstos se ven más y el aire se ve negro). Solo se pueden hacer imágenes 2D.</p>	<p><b>Figura 6.</b> Equipo de rayos X</p>  <p>El diagrama muestra un equipo de rayos X con varias partes etiquetadas en círculos azules: BRAZO (el brazo superior que sostiene el tubo de rayos), SOPOR (el soporte vertical), TUBO DE RAYOS (el tubo que emite la radiación), CABLES DE CONECC (los cables de conexión), MESA (la superficie de trabajo), CHASIS (la base del equipo) y PANEL DE CONTR. (el panel de control). El título 'Equipo de Rayos X' está escrito en un efecto de nube azul.</p> <p>Cortez Katherine. Partes de los equipos de rayos X, Apuntes de Biología [Internet]. 2020 [citado 12/08/2021]. Disponible en: <a href="https://www.docsity.com/es/partes-de-ls-equipos-de-rayos-x/5436976/">https://www.docsity.com/es/partes-de-ls-equipos-de-rayos-x/5436976/</a></p>
--	---



## Tomografía Computarizada

Es el mismo principio que los rayos x, sin embargo, el emisor y el respectivo detector giran alrededor del paciente, permitiendo imágenes 3D

## Figura 7. Componentes de un sistema de imagen completo de Tomografía Computarizada



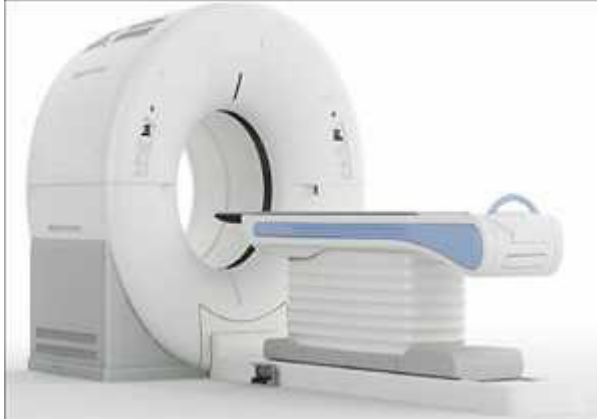Componentes de un sistema de imagen completo de TC.

Instrumentación y equipos en Diagnóstico por Imágenes. Tomografía [Internet]. 2016 [citado 12/08/2021]. Disponible en: <http://enmiradiologia.blogspot.com/2016/12/tomografia.html>


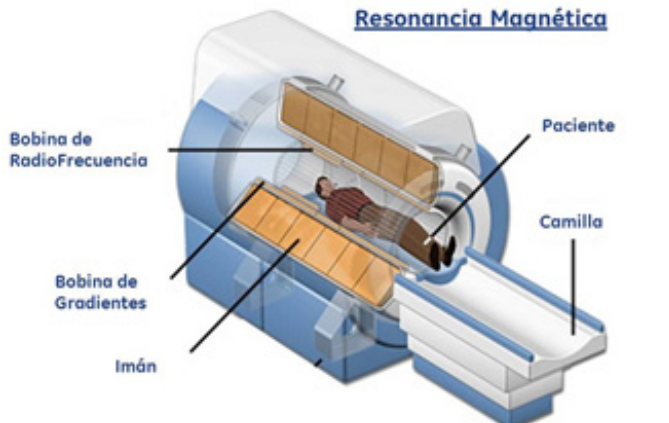
## Medicina nuclear

Se inyecta un componente radioactivo el cual se une a una molécula en específico, marcándola. Al hacerlo emite energía (rayos gamma comúnmente)

## Figura 8. Equipo de medicina nuclear



Tanaji Sargar. Información Del Mercado Global de Equipos De Medicina Nuclear 2021: Participación En La Industria, Tasa De Crecimiento E Informe De Análisis De Tendencias [Internet]. 2021 [citado 12/08/2021]. Disponible en: <https://tecnoalimenportal.com/tag/equipo-de-medicina-nuclear-mercado/>

<p><b>Ultrasonido</b></p> <p>Recupera los ecos de las frecuencias de sonido emitidas al cuerpo. Es el menos invasivo y utiliza transductores electroacústicos. Son imágenes 2D, sin embargo, el retorno de los ecos también permite distinguir profundidades.</p>	<p><b>Figura 9.</b> Ecógrafo y sus componentes</p>  <p>Diagnóstico por imagen. Ecógrafo [Internet]. 2021 [citado 12/08/2021]. Disponible en: <a href="https://diagnosticoporimagen.net/ecografo/">https://diagnosticoporimagen.net/ecografo/</a></p>
<p><b>Resonancia Magnética</b></p> <p>Utiliza un campo magnético que produce que los protones del cuerpo humano se alineen a este. Cuando los protones se regresan a su estado natural, liberan energía en forma de radio frecuencias que son medidos por antenas. Permite imágenes 3D.</p>	<p><b>Figura 10.</b> Equipo de Resonancia Magnética</p>  <p>Apuntes de electromedicina. Resonancia Magnética [Internet]. 2021 [citado 12/08/2021]. Disponible en: <a href="https://www.pardell.es/resonancia-magnetica.html">https://www.pardell.es/resonancia-magnetica.html</a></p>

**Fuente:** Elaboración propia

### **1.5. Las imágenes de Imagenología y las resoluciones temporal y espacial**

Se presenta a continuación algunas consideraciones generales realizadas por la literatura, relativas a las imágenes obtenidas por las diferentes técnicas y/o tipos de imagenología, entre ellas se tienen:

#### **Obtención de la imagen**

Es necesario para obtener la imagen una fuente de luz que pueda rebotar en los objetos que se desea ver, identificar el objeto que se quiere observar, un receptor que identifique la luz rebotada y un procesador para interpretar y procesar la información, esto se logra a través de los componentes básicos de un equipo de imagenología, pero estos no usan la luz como tal, sino que exponen al cuerpo humano a una fuente de energía controlada (como rayos x o ultrasonido) y el equipo es capaz de capturar como esa fuente interactúa con el cuerpo.

#### **Las imágenes en escala de grises y a color**

- Es más fácil y beneficioso de procesar las imágenes en escalas de grises que a color.
- Las imágenes obtenidas por dispositivos médicos son a blanco y negro en un gran porcentaje
- El avance de la tecnología ha permitido que las imágenes puedan adquirir color al agregar su edición a la hora del respectivo procesamiento, sin embargo, aumenta los recursos de manera drástica.
- Cualquier estudio basado en imágenes médicas, debe atender, por igual, los principios físicos y técnicos de los protocolos de adquisición de imágenes, los principios del tratamiento digital de imágenes y los principios médicos de los que precise la aplicación, tanto anatómica como metabólica.

Por Resolución se entiende como el grado de detalle, esta puede ser temporal y espacial. A objeto de verificar la calidad de los dispositivos

médicos son estos dos conceptos muy importantes y deben tenerse en cuenta. (5):

- 1. La resolución temporal** es el tiempo entre la captura de una imagen y otra. De manera común se le conoce como FPS (frames per second, en inglés y cuya traducción al español es “fotogramas por segundo”) y es cuando un dispositivo es capaz de adquirir video.
- 2. La resolución espacial**, está referida a cuál es el mínimo tamaño de un objeto que el sistema puede identificar en una imagen.

# MANUAL BÁSICO DE **IMAGENOLOGÍA**

## **CAPÍTULO II**

PRINCIPALES DISPOSITIVOS MÉDICOS APLICADOS EN LA  
ADQUISICIÓN DE IMÁGENES MÉDICAS  
Y ALGUNAS DE SUS CARACTERÍSTICAS

### **2. Principales Dispositivos Médicos Aplicados En La Adquisición De Imágenes Médicas Y Algunas De Sus Características**

En base a la revisión bibliográfica se desarrolla una a descripción de los fundamentos teóricos que rigen el funcionamiento de distintas modalidades de adquisición de imágenes médicas. Cabe acotar que son una serie de consideraciones fundamentales y básicas que abren el camino al conocimiento de las mismas lo cual implica que no constituye un tratado sobre cada una. Es necesario, por lo tanto, que el estudio de los temas sea ahondado a través de la lectura y estudio específico, disponiéndose actualmente de una vasta información de carácter bibliográfico e incluyendo los avances más significativos a nivel tecnológico, investigativo y de aplicación de la imagenología para la generación de imágenes médicas circunscritas al ámbito del diagnóstico y la terapéutica en la salud de paciente.

#### **2.1. Radiografía Convencional (Rx)**

La radiografía convencional implica el uso de rayos X, lo cuales fueron descubiertos en 1895 por Wilhelm Conrad Roentgen; a veces se utiliza la denominación radiografía simple para distinguir sólo el uso de rayos X de los que se combinan con otras técnicas como por ejemplo la Tomografía Computarizada (TC).

Passarielo G, Mora F (2) define los Rayos X como “un tipo de radiación electromagnética ionizante que debido a su pequeña longitud de onda (1 ó 2 Angstroms), tienen capacidad de interacción con la materia. Cuanto menor es la longitud de onda de los rayos, mayores son su energía y poder de penetración.

Un equipo radiológico convencional está conformado fundamentalmente por el tubo de Rayos X, el generador de radiación y el detector de radiación. Sin embargo, dependiendo de la aplicación específica se utilizan otros elementos adicionales.

## MANUAL BÁSICO DE IMAGENOLÓGÍA

---

En la actualidad existen múltiples aplicaciones e indicaciones de los rayos X como ayuda diagnóstica en el campo médico, destacándose su uso en el estudio de los sistemas respiratorio, esquelético, gastrointestinal, cardiovascular y urinario.

La utilidad de las radiografías convencionales para el diagnóstico se debe a la capacidad de penetración de los rayos X, de manera sencilla el proceso consiste en:

- La radiografía convencional, en el caso de los rayos X, utiliza la emisión de fotones de radiación
- Los Rayos X son disparados del tubo de rayos hacia una placa y se atenúan a medida que pasan a través del cuerpo de la persona
- De la interacción de los rayos X con las materias del organismo humano se generan las imágenes
- Los rayos X emitidos son absorbidos parcialmente por el organismo, pero algunos consiguen atravesar la materia, chocándose contra el film radiográfico.
- En ese momento, sensibiliza las sales de plata allí contenidos y los quema.
- Cada estructura del cuerpo humano bien se tejido adiposo, hueso, muslo, brazo, tejido pulmonar enarenado, etc. absorbe una cantidad diferente de radiación, el film se quema de acuerdo con ese estándar.
- De esta manera o forma, se genera una imagen sobrepuesta de todas las estructuras atravesadas por los rayos en el camino.
- Para que la imagen sea visible, es necesario revelar el film y que se genere representaciones en tonos de gris.
- En esa paleta de gris, los tonos más próximos al blanco representan materiales densos, que absorbieran toda la radiación e impidieron que el film quemase.
- Los tonos más oscuros indican que la mayoría de los rayos X consiguió atravesar a la estructura y quemar el film, representando las estructuras menos densas.

Las fuentes peligrosas procedentes de los Rayos X utilizados tanto en el radiodiagnóstico como en el tratamiento, producen efectos tanto en el personal de salud como en los pacientes. Los riesgos asociados con la exposición a las radiaciones dependen de las dosis de radiación que reciben las personas expuestas, lo cual implica que para reducir esos riesgos se deben reducir las dosis que se reciben y la exposición innecesaria a las radiaciones.

Los efectos que produce la radiación se agrupan en dos clases según Bayo, Nieves A (6).

1. Efectos no estocásticos o deterministas. Los efectos no estocásticos sólo se producen cuando la dosis alcanza un valor umbral determinado, su gravedad depende de la dosis recibida y su aparición es inmediata (Ejemplo radiodermatitis, cataratas).
2. Efectos estocásticos. Los efectos estocásticos no precisan umbral, la probabilidad de que aparezcan aumenta con la dosis, suelen ser graves y de aparición tardía (Ejemplo; cáncer radioinducido).

### Radiología Digital

En la actualidad se cuenta también con la denominada Radiología Digital. Consiste en la radiología que obtiene imágenes de manera directa en formato digital, sin haber pasado previamente por obtener la imagen en una placa de película radiológica. Las ventajas de la digitalización de las imágenes radican en que estas pueden tratarse, almacenarse y difundirse igual que cualquier otro archivo informativo; los sensores digitales son más eficaces que la película radiográfica, menor dosis de radiación, menor cantidad de material contaminante, ahorro económico en el revelado, entre otros (7).

Existen dos métodos diferentes para obtener una imagen radiográfica digital:

1. La imagen radiográfica digitalizada: se obtiene mediante el escaneo o la captura fotográfica de la imagen de una placa radio-



gráfica

2. La imagen radiográfica digital: se obtiene mediante la captura digital directa de la imagen para convertir los Rayos X directamente a señales electrónicas.

## **2.2. Ultrasonido o Ecografía (US)**

### **Ultrasonido. Generalidades**

El ultrasonido es definido como una serie de ondas electromecánicas, generalmente longitudinales, originadas por la vibración de un cuerpo elástico (cristal piezoeléctrico) y propagadas por un medio material (tejidos y órganos corporales), cuya frecuencia supera la del sonido audible por el humano, superior a 20kHz. La frecuencia de este consiste en el número de ciclos o cambios de presión que ocurren por segundo la cual se cuantifica en ciclos por segundo o hercio (8).

Cabe indicar, que Piezoelectricidad significa “electricidad impulsada por presión”; elementos como hueso, ADN, tendones, la caña de azúcar y cristales de Quarzo, son ejemplos de materiales piezoeléctricos naturales que producen energía a presión (9).

El dispositivo de ultrasonido básico o equipo ecográfico consta de las siguientes partes: Sonda del transductor, CPU, Controles del pulso del transductor (control de potencia, control de compensación de ganancia-tiempo (TCG), control de ganancia y control de profundidad), pantalla, teclado / cursor, impresora, dispositivo de almacenamiento en disco como el disco duro, CD, etc.

Algunos de los parámetros que se utilizan a menudo en ultrasonido son:

- Frecuencia: determinada por la fuente emisora del sonido y por el medio atravesado. En medicina, con fines de diagnóstico, se emplean frecuencias entre 2 y 30MHz.
- Velocidad de propagación: varía en función de la densidad y la compresibilidad de la materia. Es decir, las moléculas en los

tejidos más comprensibles estarán muy separadas por lo que su transmisión es más lenta.

- Interacción con la materia, mediante estimulación de moléculas que transmiten energía entre ellas al interactuar.
- Longitud de onda. Al atravesar un tejido sucede la reflexión de haces ultrasónicos hacia un transductor, llamado “eco”.
- Impedancia acústica. Provee evidencia de la identidad de diferentes materias o tejidos que se atraviesan de un medio a otro. esto da lugar a una interfase entre estos materiales.
- Ángulo de incidencia. La intensidad con la que el haz de US se refleja dependerá del ángulo. Esta técnica requiere de un ángulo exacto para una correcta detección por la fuente receptora.
- Atenuación
- Frecuencia de repetición de pulsos

Entre los términos ecográficos elementales se tienen según Segura A, Saez-Fernández A, Rodríguez-Lorenzo A, Díaz-Rodríguez N (10).

- Estructura ecogénica: es aquella que genera ecos debido a la existencia de interfaces acústicas en su interior. Estructura hiperecogénica o hiperecoica: es aquella que genera ecos en gran cantidad y/o intensidad.
- Estructura hipoecogénica o hipoecoica: es aquella que genera pocos ecos y/o de baja intensidad.
- Estructura isoecogénica o isoecoica: es aquella que se da cuando una estructura presenta la misma ecogenicidad que otra.
- Estructura anecogénica o anecoica: es aquella que no genera ecos debido a que no hay interfases en su interior. Típica de los líquidos.

### **Ultrasonido médico**

El ultrasonido médico es una técnica de diagnóstico por imagen médica basada en ultrasonido que se utiliza para visualizar músculos, tendones y muchos órganos internos para capturar su tamaño, estructura y cualquier lesión patológica con imágenes tomográficas en tiempo real (11).

## MANUAL BÁSICO DE IMAGENOLÓGÍA

---

El dispositivo de ultrasonido básico o equipo ecográfico consta de las siguientes partes: Sonda del transductor, CPU, Controles del pulso del transductor (control de potencia, control de compensación de ganancia-tiempo (TCG), control de ganancia y control de profundidad), pantalla, teclado / cursor, impresora, dispositivo de almacenamiento en disco (disco duro, CD).

### Utilidad

El ultrasonido es un examen médico o medio de diagnóstico de uso frecuente, seguro, confiable, inocuo, simple, indoloro, no invasivo, no utiliza radiación como la que se usa en los rayos X y de especial utilidad en el sector salud especialmente en las áreas de oftalmología, ginecología y obstetricia, así como, sistemas cardiovascular y genitourinario, incluyendo glándulas mamarias, área abdominal, entre otros. Permite observar imágenes del interior del cuerpo lo cual contribuye a diagnosticar diversas enfermedades y a evaluar el daño en los órganos luego de una enfermedad. Es decir, se utiliza para detectar cambios en el aspecto y función de los órganos, tejidos, y vasos, o para detectar masas anormales como los tumores. Por lo tanto, se expone que:

- a. El ultrasonido es una forma útil de examinar muchos de los órganos internos del cuerpo, incluyendo en forma enunciativa y no limitativa: corazón y vasos sanguíneos, incluyendo la aorta abdominal y sus principales ramificaciones; hígado; vesicular biliar; bazo; páncreas; riñones; vejiga; útero, ovarios y niño no nato (feto) en pacientes embarazadas; ojos; glándula tiroideas y glándula paratiroides; escroto (testículos); cerebro, caderas y columna en infantes.
- b. El ultrasonido se usa también para guiar procedimientos como biopsias por aspiración, en las que se usan agujas para muestrear células de un área anormal para realizar pruebas de laboratorio, por ejemplo, para obtener una imagen de los senos y guiar la biopsia del cáncer de; diagnosticar diversas enfermedades coronarias las cuales incluyen problemas de las válvulas e insuficiencia cardíaca congestiva, y evaluar el daño luego de

un ataque al corazón. El ultrasonido del corazón es conocido de forma común como ecocardiograma o por su versión corta como eco.

- c. El ultrasonido se usa para ayudar a los médicos a diagnosticar síntomas tales como: dolores, hinchazón e infección.
- d. La ecografía no utiliza radiación ionizante, y los niveles de potencia utilizados para la obtención de imágenes son demasiado bajos para causar efectos adversos de calentamiento o presión en los tejidos (12).

Las imágenes por ultrasonido también se conocen como exploración por ultrasonido o ecografía y en líneas generales consiste en:

- Producir imágenes del interior del organismo usando ondas de sonido.
- Utiliza una pequeña sonda denominada transductor y un gel que se coloca directamente sobre la piel.
- Las ondas sonoras de alta frecuencia viajan desde la sonda a través del gel y hacia adentro del cuerpo.
- La sonda recoge los sonidos que rebotan.
- Una computadora utiliza esas ondas sonoras para crear una imagen.
- Debido a que las imágenes se capturan en tiempo real, pueden mostrar la estructura y el movimiento de los órganos internos del cuerpo.
- También pueden mostrar la sangre fluyendo por los vasos sanguíneos.
- El ultrasonido convencional presenta las imágenes en secciones delgadas y planas del cuerpo.
- Los avances en la tecnología con ultrasonido incluyen el ultrasonido tridimensional (3-D) que transforma los datos de ondas acústicas en imágenes de 3-D.

## MANUAL BÁSICO DE IMAGENOLÓGÍA

---

Es decir, en un examen por ultrasonido se da el siguiente procedimiento, en líneas generales:

- a. Un transductor envía las ondas sonoras y recibe las ondas del eco.
- b. Cuando se presiona el transductor contra la piel, envía pequeños pulsos de ondas acústicas de alta frecuencia inaudibles hacia el interior del cuerpo.
- c. A medida que las ondas acústicas rebotan en los órganos internos, fluidos y tejidos, el receptor sensible del transductor registra cambios mínimos que se producen en el tono y dirección del sonido.
- d. Una computadora mide y muestra estas ondas de trazo en forma instantánea, lo que a su vez crea una imagen en tiempo real en el monitor.
- e. Uno o más cuadros de las imágenes en movimiento típicamente se capturan como imágenes estáticas.
- f. También pueden grabar videos cortos.

Existen tres modos básicos de presentar las imágenes ecográficas (8).

- a. El modo A o de amplitud, fue empleado inicialmente para distinguir entre estructuras quísticas y sólidas; y se utilizó para representar gráficamente una señal.
- b. El modo M se emplea para las estructuras en movimiento como el corazón; se realiza una representación gráfica de la señal, la amplitud es el eje vertical, el tiempo y la profundidad son el eje horizontal.
- c. El modo B es la representación pictórica de la suma de los ecos en diferentes direcciones (axial, lateral), favoreciendo que el equipo reconozca la posición espacial y la dirección del haz. Ésta es la modalidad empleada en todos los equipos de ecografía en tiempo real y se trata de una imagen bidimensional estática.

### **Beneficios y desventajas o riesgos del Ultrasonido**

En líneas generales el Ultrasonido presenta las siguientes ventajas o beneficios:

- La exploración por ultrasonido no es invasiva lo cual significa la no utilización de agujas o inyecciones.
- El examen de ultrasonido no debe causar dolor, sin embargo, de manera ocasional puede resultar incómodo y es en forma temporal.
- El ultrasonido es una modalidad de adquisición de imágenes médicas que se encuentra ampliamente disponible, es fácil de utilizar y es menos costoso que la mayoría de los métodos de toma de imágenes como la Tomografía Computarizada o la Resonancia Magnética.
- Los ultrasonidos o ecocardiografías pueden repetirse sin peligro alguno
- El equipo es más económico y pesan menos que un computador portátil
- Las imágenes por ultrasonido son en extremo seguras y no utilizan radiación.
- La exploración por este método proporciona una excelente visualización y diferenciación entre sólidos y líquidos, los cuales no se visualizan bien en las imágenes de rayos X.
- Es una modalidad de imágenes preferida para el diagnóstico y el control de las mujeres embarazadas y los bebés neonatos.
- El ultrasonido constituye una buena herramienta para guiar procedimientos de invasión mínima tales como las biopsias por aspiración y las aspiraciones con aguja ya que proporciona imágenes en tiempo real.

En cuanto a los riesgos o desventajas no se conocen efectos nocivos del ultrasonido de diagnóstico estándar en humanos. Así lo afirma (13) “Efectos celulares dañinos en animales o humanos no han podido ser demostrados a pesar de la gran cantidad de estudios aparecidos en la literatura médica relativos al uso del diagnóstico ultrasónico en el ámbito clínico”.

### Ultrasonido Doppler

El ultrasonido Doppler es una técnica especial de ultrasonido que evalúa el movimiento de materiales adentro del cuerpo. En este sentido, Pineda Villaseñor C, Macías Palacios M, Bernal González A., (8), exponen: En la actualidad la ecografía Doppler es una técnica utilizada por parte del personal médico. Su principio básico radica en la observación de cómo la frecuencia de un haz ultrasónico se altera cuando a su paso se encuentra con un objeto en movimiento (eritrocitos o flujo sanguíneo). El equipo detecta la diferencia entre la frecuencia del haz emitido y la frecuencia del haz reflejado (frecuencia Doppler). La información obtenida mediante la técnica Doppler puede presentarse de dos formas diferentes: en Doppler color se muestran las estructuras en movimiento en una gama de color; y el Doppler de poder, también denominado de potencia o de energía, muestra tan sólo la magnitud del flujo y es mucho más sensible a los flujos lentos, y por lo general resulta ser una técnica más utilizada en el aparato locomotor que la de Doppler color.

En todo caso, la literatura señala que existen tres tipos de ultrasonido Doppler:

- a. El Doppler a color utiliza una computadora para convertir las mediciones Doppler en un conjunto de colores para mostrar la velocidad y la dirección del flujo sanguíneo a través de un vaso sanguíneo.
- b. El Doppler con energía constituye una técnica más avanzada la cual es más sensible que el Doppler a color y es capaz de brindar un mayor detalle del flujo sanguíneo, especialmente en los vasos que se encuentran dentro de los órganos. Sin embargo, éste no ayuda al radiólogo a determinar la dirección del flujo, lo cual puede ser importante en ciertas situaciones.
- c. El Doppler espectral exhibe las mediciones de flujo sanguíneo de manera gráfica en función de la distancia recorrida por unidad de tiempo, en vez de exhibirlas como una fotografía a color. Asimismo, puede convertir la información sobre el flujo de san-

gre en un sonido distintivo que se puede escuchar con cada latido del corazón.

Básicamente el ultrasonido Doppler consiste en:

- a. Una técnica especial de ultrasonido
- b. Mide la dirección y velocidad de las células sanguíneas a medida que se mueven por los vasos.
- c. El movimiento de las células sanguíneas causa un cambio en el tono de las ondas acústicas reflejadas, denominado efecto Doppler.
- d. Una computadora recopila y procesa los sonidos creando imágenes a colores o gráficos que representan el flujo sanguíneo a través de los vasos sanguíneos.

### Utilidad médica

Las imágenes por ultrasonido Doppler ayudan al Médico a observar y evaluar, por ejemplo:

- Obstrucciones en el flujo sanguíneo como coágulos
- Estrechez de los vasos sanguíneos
- Tumores o malformaciones vasculares congénitas
- Flujo sanguíneo reducido o ausente en varios órganos como por ejemplo en los testículos y los ovarios
- Flujo sanguíneo aumentado. lo cual puede ser indicativo de la presencia de una infección.
- El médico, a menudo, puede determinar por medio de una imagen de ultrasonido Doppler al conocer la velocidad y el volumen de flujo sanguíneo si un paciente es un buen candidato para un procedimiento como una angioplastia.

### 2.3. Tomografía Computarizada (TC)

La palabra tomografía viene del griego *tomos* que significa corte o sección, y de *grafía* que significa representación gráfica. Por tanto, la Tomografía Computarizada es la obtención de cortes o secciones de un objeto; es una exploración de rayos X que produce imágenes detalla-



## MANUAL BÁSICO DE IMAGENOLÓGÍA

---

das de cortes axiales del cuerpo, y que en lugar de obtener una imagen convencional como las radiografías, obtiene múltiples imágenes al rotar alrededor del cuerpo sobre un soporte giratorio (14).

El Instituto Nacional del Cáncer de los Institutos Nacionales de la Salud de EE. UU, (15) define la Tomografía Computarizada como: Procedimiento para el que se usa una computadora conectada a una máquina de rayos X a fin de crear una serie de imágenes detalladas del interior del cuerpo. Las imágenes se toman desde diferentes ángulos y se usan para crear vistas tridimensionales (3D) de los tejidos y órganos. A veces se inyecta un tinte en una vena o se ingiere de modo que estos tejidos y órganos se destaquen de forma más clara. Una tomografía computarizada se usa para diagnosticar una enfermedad, planificar un tratamiento o determinar si el tratamiento es eficaz. También se llama exploración por TAC, TC, tomografía axial computarizada y tomografía computadorizada.

### **Utilidad**

La tomografía computarizada (TC) es una modalidad diagnóstica con imágenes que utiliza un equipo de rayos X especial para crear imágenes transversales del cuerpo representando un importante avance en la medicina, y de gran utilidad desde el punto de vista diagnóstico, terapéutico y de la investigación en muchas disciplinas médicas.

Motivado a las facilidades en el diagnóstico de imágenes, permite estudiar casi todos los órganos internos del cuerpo, desde la cabeza hasta las extremidades, incluyendo los huesos, tejidos blandos, corazón y vasos sanguíneos, es decir, se puede utilizar para obtener estudios de la cabeza, aparato respiratorio, área abdominal, sistema genitourinario, miembros superiores e inferiores, sistema musculoesquelético, entre otros. Por tanto, el uso incluye, entre otros: la exploración de: fracturas (huesos rotos), cánceres, coágulos de sangre, signos de enfermedad cardíaca, hemorragia interna, etc.

El principio de funcionamiento de manera general consiste según la literatura en:

- a. El aparato de TC emite un haz colimado de rayos X que incide sobre el objeto que se estudia.
- b. La radiación que no ha sido absorbida por el objeto es recogida por los detectores.
- c. Posteriormente el emisor del haz, que tenía una orientación determinada, por ejemplo, estrictamente vertical a  $90^\circ$ , cambia su orientación, por ejemplo, haz oblicuo a  $95^\circ$ . Este espectro también es recogido por los detectores.
- d. El computador u ordenador suma las imágenes, promediándolas.
- e. De nuevo, el emisor cambia su orientación, según el ejemplo, unos  $100^\circ$  de inclinación y los detectores recogen este nuevo espectro, lo suman a los anteriores y promedian los datos.
- f. Esto se repite hasta que el tubo de rayos X y los detectores han dado una vuelta completa, momento en el que se dispone de una imagen tomográfica definitiva y fiable.
- g. Una vez que ha sido reconstruido el primer corte, la mesa donde el objeto reposa avanza o retrocede una unidad de medida, hasta menos de un milímetro, y el ciclo vuelve a empezar. Obteníendose de esta manera un segundo corte, es decir, una segunda imagen tomográfica, que corresponde a un plano situado a una unidad de medida del corte anterior.
- h. A partir de todas esas imágenes transversales (axiales), un computador reconstruye una imagen bidimensional que permite ver secciones del objeto de estudio desde cualquier ángulo.
- i. Los equipos modernos consienten incluso hacer reconstrucciones tridimensionales. Estas reconstrucciones son muy útiles en determinadas circunstancias, pero no se emplean en todos los estudios, como podría parecer. Esto es así debido a que el manejo de imágenes tridimensionales no deja de tener inconvenientes.

### Ventajas y desventajas

El uso de esta modalidad de imagen presenta múltiples ventajas, entre ellas:

- Permite evaluar secciones o partes del cuerpo, proporcionando imágenes más nítidas que permiten distinguir los diferentes tejidos.
- Posee la capacidad de obtener imágenes de huesos, tejidos blandos y vasos sanguíneos al mismo tiempo. Es decir, que a diferencia de los rayos X convencionales, la Tomografía Computarizada brinda imágenes detalladas de numerosos tipos de tejido, así como también de los pulmones, huesos y vasos sanguíneos.
- Es un examen versátil, considerándose el examen de elección para la investigación de nódulos o tumores cerebrales o pulmonares, por ejemplo.
- Es una prueba rápida y sencilla de realizar. Por ejemplo, en casos de emergencia, pueden revelar lesiones y hemorragias internas lo suficientemente rápido como para ayudar a salvar vidas.
- Se encuentra ampliamente disponible en la mayoría de los hospitales de mediana y alta complejidad.
- Las imágenes son exactas, no son invasivas y no provocan dolor
- Brinda imágenes detalladas de numerosos tejidos del cuerpo
- Es rápida, sencilla y menos costosa que la Resonancia Magnética
- Proporciona imágenes en tiempo real con equipos muy avanzados
- Constituye una herramienta útil para guiar procedimientos mínimamente invasivos tales como biopsias por aspiración y aspiraciones por aguja de numerosas áreas del cuerpo, particularmente los pulmones, el abdomen, la pelvis y los huesos.
- Se puede realizar si el paciente tiene implante de dispositivo médico de cualquier tipo, a diferencia de la RM.
- Una tomografía computarizada, sin o con inyección de medio de contraste no contraindica la lactancia materna, pues no hay

paso de radiación ni de volúmenes significativos de medio de contraste a la leche materna.

Sin embargo, la Tomografía Computarizada presenta inconvenientes o desventajas que deben darse a conocer:

- El examen se hace por medio de la emisión de radiación (rayos X), es decir, se reciben dosis de radiación ionizante, mayores que las obtenidas en exámenes más simples como radiografías. Por más que no sea en cantidades muy grandes, puede ocasionar efectos nocivos para la salud cuando la persona es expuesta constantemente a este tipo de radiación. La dosis de radiación efectiva para este procedimiento es de alrededor de 10 mSv que es la dosis similar al porcentaje que una persona en promedio recibe de radiación de fondo en tres años y puede llegar a alcanzar hasta 20 mSv.
- El estudio está contraindicado en pacientes que no pueden ser sometidos a altas dosis de radiación, mujeres embarazadas debido al riesgo potencial para el feto o pacientes con hipersensibilidad a los contrastes yodados y aquellos con insuficiencia: cardíaca, renal, o hepática, debido a grandes volúmenes de contraste que se utilizan; se debe someter a los niños a este estudio, siempre y cuando su uso sea fundamental para realizar un diagnóstico (14).
- Dependiendo del objetivo del examen, el médico puede recomendar el uso de contraste o medios de contraste (existen varios tipos de éstos con variadas composiciones químicas, por ejemplo: sulfato de bario, contraste yodado o gadolinio, los cuales se eligen en base al examen que será realizado, y que pueden ingerirse por vía oral, intravenosa o inyectada en la cavidad deseada), este examen puede generar algunos riesgos de acuerdo con la persona, como por ejemplo: reacciones alérgicas en el organismo, caída de la presión arterial, efectos tóxicos o intoxicación de los riñones y el corazón.

Cabe indicar, sin embargo, que los exámenes de imagen con contraste o contrastados, ayudan a obtener una mejor definición en la pantalla del dispositivo de las imágenes formadas, lo que facilita la evaluación del médico.

Asimismo, se señala que debido a que los niños son más sensibles a la radiación, se les debe someter a un estudio por Tomografía Computarizada únicamente si es fundamental para realizar un diagnóstico, y no se les debe realizar dichos estudios en forma repetida a menos que sea absolutamente necesario.

### **2.4. Resonancia Magnética (RM)**

Para Caicedo Martínez O.H, Aldana Ramírez C.A. (16) la Resonancia Magnética “es una técnica que consiste en la obtención de imágenes detalladas de órganos y tejidos internos a través del uso de campos magnéticos utilizando grandes imanes, ondas de radiofrecuencia y una computadora para la producción de imágenes. Su aplicación condujo al desarrollo de una nueva modalidad conocida como resonancia magnética funcional, la cual provee una herramienta sensitiva, no invasiva para el mapeo de activación de la función del cerebro humano, a través de la medición de cambios locales en el flujo sanguíneo”.

La Resonancia Magnética es aplicable para el estudio prácticamente de todo el cuerpo humano en general. Puede ser utilizada Es usada principalmente en medicina para observar alteraciones en los tejidos, detectar cáncer y otras patologías, permite “visualizar estructuras como cerebro, corazón, pulmones, glándulas mamarias, hígado, vías biliares, bazo, páncreas, riñones, útero ovarios, próstata, hueso, músculo, y otros” (17).

El equipo de Resonancia Magnética se compone fundamentalmente de: imán creador del campo electromagnético, sistema de radiofrecuencia, sistema de adquisición de datos, ordenador para analizar las ondas y representar la imagen y el equipo de impresión para imprimir la placa.

La Resonancia Magnética en líneas generales funciona de la siguiente manera:

- a. La Resonancia Magnética emplea imanes poderosos que producen un potente campo magnético que obliga a los protones en el cuerpo a alinearse con ese campo.
- b. Cuando se pulsa una corriente de radiofrecuencia a través de un paciente, los protones son estimulados y giran fuera de equilibrio, luchando contra la fuerza del campo magnético.
- c. Al apagarse el campo de radiofrecuencia, los sensores de IRM son capaces de detectar la energía liberada mientras los protones se realinean con el campo magnético.
- d. El tiempo que tardan los protones para realinearse con el campo magnético, así como la cantidad de energía liberada, cambian dependiendo del entorno y la naturaleza química de las moléculas. (Los médicos son capaces de identificar la diferencia entre los varios tipos de tejidos basándose en estas propiedades magnéticas).
- e. Para obtener una imagen por Resonancia Magnética, se coloca al paciente dentro de un imán muy grande y éste debe permanecer inmóvil durante el proceso para que la imagen no salga borrosa.
- f. Los medios de contraste -que a menudo contienen el elemento gadolinio- pueden administrarse al paciente por vía intravenosa, antes o durante la práctica de la Resonancia Magnética, para aumentar la velocidad a la cual los protones se realinean con el campo magnético.
- g. Mientras más rápido se realineen los protones, más brillante será la imagen.

### **Utilidad**

La Resonancia Magnética es una técnica esencial para diagnosticar muchas enfermedades y para evaluar la eficacia de diferentes estrategias terapéuticas debido al elevado detalle de sus imágenes y el contraste entre los diferentes tejidos. Además, es la base de un gran

número de investigaciones científicas centradas en el estudio de los mecanismos biológicos y fisiológicos subyacentes a la enfermedad. Como técnica en continua expansión tecnológica, sus aplicaciones son crecientes y están en constante evolución. Entre ellas son de especial relevancia la guía y control en técnicas de intervencionismo.

### **Ventajas y desventajas**

Se puede indicar que el examen de Resonancia Magnética es un método moderno, que presenta muchas ventajas y pocas desventajas y es cada vez más utilizada en el campo de la medicina. Entre sus ventajas se tienen:

- No utiliza radiación ionizante, reduciendo riesgos de mutaciones celulares o cáncer
- Permite cortes muy finos (1/2 mm o 1mm) e imágenes detalladas logrando observar estructuras anatómicas no apreciables con otro tipo de estudio
- Permite la adquisición de imágenes multiplanares (axial, sagital, coronal) sin necesidad de cambiar de postura al paciente
- Detecta rápidamente los cambios en el contenido tisular de agua
- No causa dolor
- El paciente tiene en todo momento comunicación con el médico.
- La calidad de las imágenes obtenidas se puede mejorar utilizando medios de contraste paramagnéticos por vía intravenosa los cuales se suministran previo al estudio, - inyecciones de un fluido llamado gadolinio-. Esto hace que las áreas anormales se iluminen en la RM y sean más fáciles de distinguir.

Entre las desventajas se enumeran las siguientes:

- Existen contraindicaciones absolutas y relativas para realizar la Resonancia Magnética:
- Contraindicaciones absolutas: pacientes con dispositivos cardíacos, implantes cocleares, prótesis valvulares cardíacas no-RM compatibles y cuerpos extraños metálicos en lugares con riesgo vital (ojo, cerebro, hígado, grandes vasos)

- Contraindicaciones relativas: embarazo, claustrofobia severa, obesidad mórbida y presencia de tatuajes extensos por el riesgo de producir quemaduras al aumentar la temperatura local.
- La utilidad de la RM se ve limitada por:
- Larga duración del examen siendo que la mayor parte del examen lleve entre 30 y 60 minutos,
- Mayor costo económico que otros estudios de imagen
- El paciente puede tener sensación de claustrofobia cuando está adentro del túnel.

**Cuadro 2.** Resumen de la utilidad de los tipos de pruebas de imagen médica y cantidad de exposición a radiaciones)

	<b>RAYOS X RADIOGRAFÍAS</b>	<b>TOMOGRAFÍA COMPUTARIZADA</b>	<b>RESONANCIA MAGNÉTICA</b>	<b>ESTUDIOS DE MEDICINA NUCLEAR</b>
Utilidad o usos de la prueba	Los rayos X se utilizan generalmente para ver los huesos, órganos (ejemplo los pulmones) y el aire dentro del cuerpo. También se pueden ver los objetos de metal.	Los escaneos por TC son muy útiles porque muestran cuadros más detallados de los órganos que los que da una radiografía común. Pueden ser utilizados para encontrar tumores, infecciones o indicios de lesión en diversas partes del cuerpo.	Se pueden diagnosticar todo tipo de patologías: oncológicas, abdominales, cardiovasculares, neurológicas, musculoesqueléticas, etc. Por ejemplo: evaluación integral de tumores de cualquier tipo. En alteraciones de arterias y venas.	Los órganos, tales como los riñones, hígado, corazón, pulmones, y cerebro se pueden estudiar con estos exámenes. Por ejemplo los escaneos de huesos pueden mostrar trauma, infección o un tumor antes de se detecten problemas con las radiografías.
Cantidad de exposición de radiación	Cantidades muy pequeñas de exposición de radiación a las áreas que son estudiadas.	Más exposición de radiación que las radiografías.	No utiliza radiaciones ionizantes ni radiofármacos	Utiliza radiotrazadores (radiofármacos).

**Fuente:** Elaboración propia



**Cuadro 3.** Resumen de ventajas y desventajas de las principales modalidades de Imagenología

MODALIDAD	VENTAJAS	DESVENTAJAS
RAYOS X	<ul style="list-style-type: none"> <li>• Costo moderado</li> <li>• Uso de agentes de contraste</li> <li>• Visualiza muy bien la parte ósea</li> <li>• Muy disponible</li> <li>• Fácil realización</li> </ul>	<ul style="list-style-type: none"> <li>• Utiliza radiaciones ionizantes</li> <li>• Movimiento del sistema fuente – detector</li> <li>• Visualiza mal las partes blandas.</li> <li>• Imagen en plano, no multiplanar.</li> <li>• Requiere conocer la localización concreta a estudiar.</li> <li>• Las contraindicaciones se centran en el riesgo teratogénico y carcinogénico, por lo que se evita realizar este estudio en mujeres embarazadas (sobre todo primer trimestre) y pacientes pediátricos.</li> </ul>
ULTRASONIDO	<ul style="list-style-type: none"> <li>• Se encuentra ampliamente disponible</li> <li>• Es fácil de utilizar y es menos costoso que la mayoría de los métodos de toma de imágenes</li> <li>• No utilizan radiación ionizante</li> <li>• La exploración por ultrasonido no es invasiva.</li> <li>• Las imágenes son extremadamente seguras</li> <li>• Proporciona una imagen clara de los tejidos blandos que no se visualizan bien en las imágenes de rayos X.</li> <li>• Es la imagen preferida para el diagnóstico y el control de mujeres embarazadas y bebés neonatos.</li> <li>• El ultrasonido proporciona una imagen en tiempo real, por lo que es una buena herramienta para guiar procedimientos de invasión mínima tales como; biopsias por aspiración, etc.</li> </ul>	<ul style="list-style-type: none"> <li>• Señal ruido muy baja</li> <li>• Depende del operador</li> <li>• Resolución moderada</li> <li>• Riesgos. No se conocen efectos nocivos del ultrasonido de diagnóstico estándar en humanos.</li> </ul>

<p>TOMOGRAFÍA COMPUTARIZADA</p>	<ul style="list-style-type: none"> <li>• Prueba rápida de realizar</li> <li>• Se encuentra disponible en la mayoría de los hospitales de mediana y alta complejidad.</li> <li>• Las imágenes son exactas, no son invasivas y no provocan dolor</li> <li>• Tiene la capacidad de obtener imágenes de huesos, tejidos blandos y vasos sanguíneos al mismo tiempo</li> <li>• Son rápidos y sencillos y menos costosos que la Resonancia Magnética</li> <li>• Proporciona imágenes en tiempo real</li> <li>• Se convierte en una herramienta útil para guiar procedimientos mínimamente invasivos</li> <li>• La exploración por TC brinda imágenes detalladas de numerosos tipos de tejido así como también de los pulmones, huesos y vasos sanguíneos a diferencia de los rayos X convencionales.</li> <li>• Permite evaluar secciones (partes) del cuerpo</li> <li>• Es un examen versátil por tanto se considera el examen de elección para la investigación de nódulos o tumores cerebrales o pulmonares.</li> <li>• El uso de contrastes ayuda a obtener una mejor definición de las imágenes formadas, lo cual facilita la evaluación del médico. (sin embargo, esto puede implicar riesgos)</li> </ul>	<ul style="list-style-type: none"> <li>• Utiliza radiaciones ionizantes mayores que las obtenidas en exámenes más simples como radiografías.</li> <li>• El uso de contraste puede tener ciertos riesgos de acuerdo con la persona, por ejemplo, reacciones alérgicas o efectos tóxicos en el organismo como por ejemplo: caída de la presión arterial o intoxicación de los riñones y el corazón, etc.</li> </ul>
-------------------------------------	---	---

RESONANCIA MAGNÉTICA	<ul style="list-style-type: none"><li>• Buena resolución espacial</li><li>• No utiliza radiaciones ionizantes.</li><li>• Técnica excelente para visualizar partes blandas.</li><li>• Realiza estudios extensos y en varios planos que dan imágenes anatómicas.</li><li>• Detecta lesiones óseas precoces, no visibles por radiología convencional, Ejemplo: contusiones óseas, fracturas de estrés, necrosis avascular y erosiones.</li></ul>	<ul style="list-style-type: none"><li>• Generalmente poco accesible y costosa</li><li>• Elevado tiempo de exploración</li><li>• No visualizan bien tejidos que contienen aire, hueso y calcio.</li><li>• Exploración estática. Necesita medios de contraste para valorar hipertrofia sinovial.</li><li>• Posee alta sensibilidad, pero baja especificidad en el estudio de patología ósea.</li><li>• Contraindicado en pacientes portadores de materiales ferromagnéticos como marcapasos cardíacos, neuroestimuladores, etc.</li></ul>
-------------------------	---	---

**Fuente:** Elaboración propia

## 2.5. Imagenología y Radiología

La radiología es la especialidad médica, que se ocupa de generar imágenes del interior del cuerpo a través de diferentes agentes físicos como son los rayos X, ultrasonidos, campos magnéticos, etc. y de utilizar las imágenes para el diagnóstico, el pronóstico, en menor medida y el tratamiento de enfermedades. Es denominada también radiodiagnóstico o diagnóstico por imagen. Es decir, es considerada una rama de la medicina que utiliza la tecnología imagenológica para diagnosticar y tratar una enfermedad.

Se clasifica según su actividad principal en:

1. Medicina nuclear: es una rama exclusivamente diagnóstica que genera imágenes mediante el uso de trazadores radiactivos los cuales se fijan con diferente afinidad a los distintos tipos de tejidos.
2. Radiología diagnóstica o radiodiagnóstico: centrada principalmente en diagnosticar las patologías mediante la imagen, a través de las cuales con frecuencia los médicos pueden:
  - Diagnosticar la causa de sus síntomas
  - Vigilar qué tan bien está respondiendo su cuerpo a un tratamiento que usted está recibiendo para su enfermedad o

afección

- Detectar diferentes enfermedades, como cáncer de mama, cáncer de colon o cardiopatía
3. Radiología intervencionista: se centra primordialmente en el tratamiento de las enfermedades, mediante el empleo de procedimientos quirúrgicos mínimamente invasivos guiados mediante técnicas de imagen. Los médicos radiólogos intervencionistas son aquellos que usan imágenes como tomografía computarizada (TC), ecografía, resonancia magnética (RM) y fluoroscopia para ayudar a guiar los procedimientos. Estas imágenes son útiles para el médico al introducir en el paciente a través de incisiones pequeñas y con solamente sedación moderada con medicamentos para ayudarlo a relajarse, catéteres o sondas, alambres y otros instrumentos y herramientas pequeñas en el cuerpo del paciente. Los radiólogos intervencionistas con frecuencia se involucran en el tratamiento de cánceres o tumores, bloqueos en arterias y venas, miomas uterinos, etc. Son ejemplos de procedimientos radiológicos intervencionistas: la angiografía o angioplastia y colocación de stent (endoprótesis vascular), la embolización para controlar el sangrado, etc.

Los tipos más comunes de exámenes radiológicos de diagnóstico incluyen:

- Tomografía computarizada (TC) o tomografía axial computarizada (TAC), que incluye angiotomografía por TC.
- Fluoroscopia con escaneo, la cual incluye tránsito esofagogastroduodenal y enema opaco
- Resonancia magnética (RM) y angiografía por resonancia magnética (ARM)
- Mamografía
- Medicina nuclear, que abarca exámenes como: gammagrafía ósea, gammagrafía de tiroides y prueba de esfuerzo con talio, etc.

## **MANUAL BÁSICO DE IMAGENOLOGÍA**

---

La Imagenología denominada también imagen médica, se utiliza para revelar, diagnosticar y examinar enfermedades o para estudiar la anatomía y las funciones del cuerpo. La radiología, la termografía médica, la endoscopia, la microscopía y la fotografía médica forman parte de estas técnicas. También se incluyen dentro de ésta otros procedimientos que permiten obtener datos los cuales se pueden representar como mapas o esquemas como por ejemplo la electroencefalografía.

La Imagenología se ha convertido en un concepto que ha evolucionado de manera constante y vertiginosa el sector de la medicina y, específicamente, el de la radiología.

La imagenología, está conformada fundamentalmente por el Radiodiagnóstico, Medicina Nuclear y Radioterapia. El concepto se usa para designar al conjunto de técnicas y procedimientos que permiten obtener imágenes del cuerpo humano con fines clínicos y/o científicos. Dentro de estas técnicas se encuentran: la radiología, la termografía médica, la endoscopia, la microscopía, la fotografía médica y la electroencefalografía.

# MANUAL BÁSICO DE **IMAGENOLÓGÍA**

## **CAPÍTULO III**

### ÁREAS BÁSICAS DE LA IMAGENOLÓGÍA

### 3. Áreas Básicas De La Imagenología

La Imagenología está conformada fundamentalmente por tres áreas básicas: Radiodiagnóstico, Medicina Nuclear y Radioterapia, en estos campos la imagen adquiere un valor diagnóstico y terapéutico.

#### 3.1. Radiodiagnóstico

El radiodiagnóstico, también conocido como diagnóstico por imagen, es un método que consiste en la generación de imágenes macroscópicas del interior del organismo mediante pruebas o técnicas de radiación ionizante o no, es decir, a través de diferentes agentes físicos poco o nada invasivos tales como los rayos X, ultrasonidos o campos magnéticos, etc., y una vez obtenido los resultados el médico puede determinar y establecer el diagnóstico y el tratamiento de las patologías del paciente.

Cabe señalar que a partir del descubrimiento de los rayos X se han logrado enormes mejoras tanto en los equipos utilizados para el radiodiagnóstico como en los posibles estudios de esqueleto, tórax, abdomen, sistema nervioso, tubo digestivo, vías biliares, aparato urinario, vasos, corazón, etc., de forma que no existe órgano que se evada a este tipo de exploraciones.

En la actualidad, existen equipos de radiología especializados para exploraciones que permiten visualizar los vasos del sistema circulatorio por medio de la inyección de contrastes yodados, siendo de gran utilidad en exploraciones cerebrales, cardíacas, de extremidades y de abdomen.

La radiología utilizada como control de toma de biopsias, evacuación de quistes o realización de maniobras terapéuticas, así como el cateterismo, son exploraciones aún más delicadas que exigen que el personal del área este especializado.

Las técnicas más utilizadas para el radiodiagnóstico son:

- a. Resonancia Magnética (RM),** constituye una de las técnicas más avanzadas que existen en la actualidad en cuanto a la imagenología, la cual permite obtener imágenes sin aplicar radiación (Rayos X) al cuerpo humano. Es realizada mediante imanes y ondas potentes introduciendo al paciente en un tubo cerrado o semicerrado, donde debe permanecer inmóvil durante los 20 - 45 minutos que dura la prueba.
- b. Radiografía:** esta prueba se realiza mediante la aplicación de rayos X a la zona a diagnosticar del paciente para evaluar las posibles alteraciones. Los rayos X atraviesan los distintos tipos de tejido del organismo humano que se reflejan en diferentes tonalidades de grises, según su composición. A través de esta prueba se pueden observar roturas, fisuras, fracturas, lesiones, presencia de tumores, esguinces, entre otras lesiones. El paciente se debe colocar en la posición indicada según la zona que se debe diagnosticar, con un peto de plomo a fin de disminuir la radiación en el resto del cuerpo, y permanecer inmóvil hasta que se tomen las imágenes, durante unos 5 minutos.
- c. La tomografía axial computarizada (TAC)** es un medio radiológico que consiste en la reconstrucción mediante un ordenador de los cortes de un órgano o zona explorada producidos por un haz de rayos X muy fino que va girando alrededor del mismo.
- d. La mamografía** es la técnica radiológica usada la exploración de los senos en la mujer, permitiendo el diagnóstico de lesiones mamarias benignas o malignas, incluso de muy pequeñas dimensiones.

En cuanto a los equipos más utilizados se exponen de manera breve en cuadro anexo las características fundamentales:



**Cuadro 4.** Equipos de Radiodiagnóstico de uso más frecuente

EQUIPO y TÉCNICA	CARACTERÍSTICAS
<b>EQUIPOS DE RAYOS X CONVENCIONAL</b>	Son equipos de diagnósticos no invasivos que incorporan un tubo de rayos X, el cual va a ser el emisor de la radiación ionizante, mediante procesos físicos, esta radiación va a ser emitida en una cantidad y calidad determinada según el conocimiento del Imagenólogo y de esta manera, la radiación incide en el paciente, para formar una imagen, la cual será post procesada para obtener una imagen visible la cual será evaluada posteriormente por un profesional a cargo del diagnóstico de imágenes médicas.
<b>EQUIPO DE FLUOROSCOPIA</b>	Es un equipo que permite obtener imágenes en vivo de las diferentes estructuras del cuerpo humano.
<b>ARCO EN C</b>	Equipo utilizado en sala de operaciones para la adquisición de imágenes radiográficas o para la utilización de fluoroscopia en una intervención quirúrgica, brindando al cirujano una guía visual del procedimiento que se lleva a cabo.
<b>ANGIOGRAFO</b>	Equipo de radiodiagnóstico utilizado en estudios hemodinámicos
<b>ORTOPANTOMÓGRAFO</b>	Este equipo se utiliza principalmente en estudios en el área de odontología.
<b>MAMÓGRAFO</b>	Es el equipo utilizado para la prueba de tamizaje por excelencia para detección temprana de cáncer de mama.
<b>TOMÓGRAFO y TOMOGRAFÍA COMPUTARIZADA</b>	El tomógrafo es un equipo o aparato que de forma automatizada realiza la tomografía la cual permite el procesamiento de imágenes por secciones y su resultado es el tomograma. La Tomografía Computarizada es la técnica de diagnóstico por imagen relativamente reciente, de uso frecuente que constituye una herramienta útil para dictámenes médicos precisos ya que permite la visualización de cortes del cuerpo humano los cuales van a ser adquiridos en un tiempo corto y van a proporcionar imágenes muy detalladas de la anatomía humana.
<b>RESONADOR MAGNÉTICO y RESONANCIA MAGNÉTICA (RM)</b>	Es un equipo especializado en la obtención de imágenes del cuerpo en 2 y 3 dimensiones por medio de un campo electromagnético muy potente quien es el encargado de estimular los átomos de hidrógeno y a su vez con pulsos de radiofrecuencia para receptor estas energías sobresalientes de los momentos de relajación y recuperación de los átomos. La resonancia Magnética (RM) representa un gran avance en el diagnóstico por imágenes médicas ya que no utiliza radiación ionizante, su funcionamiento se basa en la utilización de átomos de hidrogeno, campos magnéticos, pulsos de radiofrecuencia y antenas receptoras. Al utilizar este tipo de radiación se ha convertido en un equipo preferido tanto por médicos como por usuarios, ya que permite realizar estudios a mujeres embarazadas, mujeres en edad fértil y niños (as), sin problemas por dosis recibidas de radiación.

**Fuente:** Elaboración propia

En líneas generales en referencia a los **riesgos del radiodiagnóstico** se pueden indicar las siguientes consideraciones:

- El radiodiagnóstico se realiza en muchos casos con técnicas que emplean rayos X, por tanto, el paciente recibe radiación. Sin embargo, la radiación a la que se somete no adquiere riesgo para su salud, ya que es mínima y se aplica de manera puntual.
- Este tipo de diagnóstico está contraindicado en mujeres embarazadas, ya que la radiación podría afectar al desarrollo del feto.
- El técnico de rayos X se saldrá de la sala cuando se emita la radiación al paciente, ya que en su caso la exposición a los rayos X es diaria y sí podría dañar su salud.

### **3.2. Medicina Nuclear**

La Medicina Nuclear es una rama de la ciencia médica y específicamente de las imágenes médicas que utiliza radioisótopos o cantidades muy pequeñas de material radiactivo para diagnosticar y tratar una gran variedad y gravedad de patologías incluyendo por ejemplo muchos tipos de cáncer gastrointestinales, trastornos y otras anomalías dentro del cuerpo.

Los estudios en medicina nuclear permiten la visualización y la función de un tejido u órgano con procedimientos no invasivos, las técnicas son reproducibles, seguras y se emplean dosis mínimas de radiación. La obtención de la imagen se basa mediante la aplicación al paciente por parte del Imagenólogo de un compuesto radioactivo determinado para cada tejido, el cual es denominado radiofármaco.

Las técnicas y los equipos en medicina nuclear comúnmente operados se muestran en cuadro anexo:

**Cuadro 5.** Técnicas y los equipos en medicina nuclear comúnmente operados

EQUIPO y TÉCNICA	CARACTERÍSTICAS
<p align="center"><b>GAMMA CÁMARA</b></p>	<p>La cámara gamma es un dispositivo de captura de imágenes, comúnmente utilizado en medicina nuclear como instrumento para el estudio de enfermedades.</p> <p>El equipo detecta la radiación gamma inyectada al paciente y genera una imagen en dos dimensiones de la actividad del órgano.</p> <p>La imagen realizada se llama gammagrafía, un procedimiento de diagnóstico que se basa en la detección de la captación de un determinado radiofármaco en un órgano o tejido concreto. Aporta información morfológica y funcional.</p> <p>Esta técnica se aplican en el estudio de una gran variedad de sistemas, como el osteoarticular, genitourinario, digestivo, cardiovascular, respiratorio, endocrino y cerebral.</p>
<p align="center"><b>TOMOGRAFÍA COMPUTARIZADA POR EMISIÓN DE FOTÓN ÚNICO (SPECT, siglas en ingles)</b></p>	<p>La tomografía por emisión simple de fotones se basa en la reconstrucción transaxial de las imágenes obtenidas a partir de la redistribución de los radioisótopos administrados.</p> <p>Las imágenes usando este equipo se obtienen gracias a los rayos gamma que emiten los radioisótopos, estos son detectados y forman una imagen bidimensional, la cual combinada con otros planos puede formar imágenes tridimensionales.</p> <p>Un estudio de tomografía computarizada por emisión de fotón único puede producir imágenes que muestran cómo funcionan los órganos. Por ejemplo, un estudio de tomografía computarizada por emisión de fotón único puede mostrar cómo fluye la sangre hacia el corazón y qué zonas de tu cerebro están más activas o menos activas.</p>
<p align="center"><b>LA TOMOGRAFÍA POR EMISIÓN DE POSITRONES (PET)</b></p>	<p>La tomografía por emisión de positrones (PET) utiliza pequeñas cantidades de materiales radioactivos denominados radiosondas o radiofármacos, una cámara especial y una computadora para evaluar las funciones de tejidos y órganos. Mediante la identificación de cambios a nivel celular, la PET puede detectar las manifestaciones tempranas de enfermedades antes que otros exámenes por imágenes.</p> <p>Un positrón es una partícula con masa idéntica a la de un electrón, pero con carga positiva.</p> <p>Esta tecnología, necesita radioisótopos de vida media corta, los cuales son producidos por un ciclotrón el cual es un acelerador de partículas, se espera que en poco tiempo el país cuente con este ciclotrón y con este tipo de equipos, para con esto lograr diagnósticos más eficaces</p>

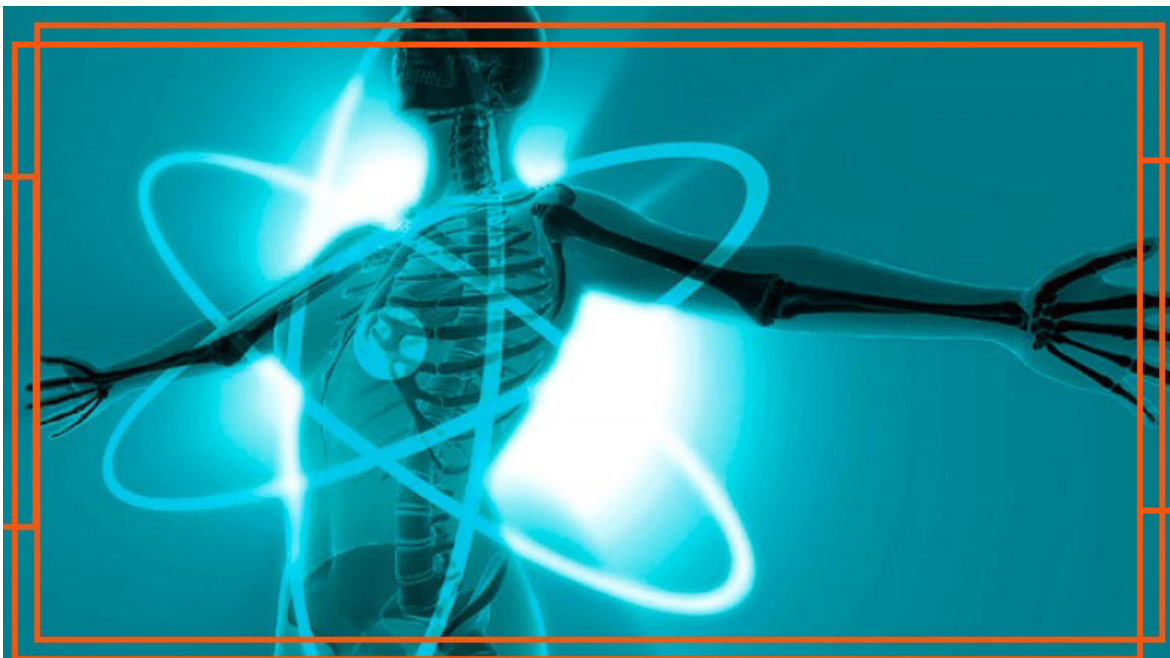<b>SONDA DE CAPTACIÓN TIROIDEA</b>	Es utilizada para cuantificar la captación de un radiotrazador, usualmente el yodo 131, en la glándula tiroides o a nivel corporal. También se utiliza para labores de dosimetría de pacientes y de personal ocupacionalmente expuesto.
<b>SONDA PARA CIRUGÍA RADIO-GUIADA</b>	La sonda para cirugía radioguiada se utiliza para detectar tejido que concentra un radiotrazador determinado en procedimientos quirúrgicos, para poder ser removido con precisión.

**Fuente:** Elaboración propia

En conclusión, la Medicina Nuclear desde la técnica de diagnóstico por imagen, se caracteriza básicamente por:

- Tiene como objetivo la observación, la detección y el análisis de posibles daños en el cuerpo humano, a través de la información que te da un medicamento o radiofármaco cuando se introduce y se expande dentro de un órgano. Luego que el fármaco se ha distribuido por los órganos que se pretenden examinar, emite una dosis de radiación, con toda la información, a un aparato conocido como gamma cámara, que la almacena de manera digital.
- Se trata de imágenes que revelan cómo es el funcionamiento de cada órgano en ese momento, detectando posibles lesiones o patologías.
- Ser indolora y no invasiva, a excepción de la utilización de inyecciones intravenosas.
- Se utilizan elementos radiactivos llamados radiofármacos o radiosondas.
- Se trata de moléculas con una pequeña cantidad de radioactividad; estas moléculas se acumulan en zonas afectadas por un tumor o considerablemente inflamadas y ofrecen datos del funcionamiento orgánico de la zona afectada.

**Figura 11.** Medicina Nuclear



CEN. Medicina nuclear e imagen molecular [Internet]. 2018 [citado 12/08/2021]. Disponible en: <https://cen.ec/medicina-nuclear-e-imagen-molecular/>

### **3.3. Radioterapia**

Calvo F. (18) define la Radioterapia u oncología radioterápica como una especialidad eminentemente clínica encargada de la epidemiología, la prevención, la patogenia, la clínica, el diagnóstico, el tratamiento y la valoración pronóstica de las neoplasias, sobre todo del tratamiento basado en las radiaciones ionizantes.

La radioterapia, consiste en una forma de tratamiento oncológico el cual sirve para tratar distintos tipos de cáncer en el organismo, entre ellos: cabeza y cuello, vejiga, mama, pulmón, etc. para destruir las células malignas y/o impedir que crezcan y se reproduzcan, basado en el empleo de radiaciones ionizantes, siendo las utilizadas con mayor frecuencia los rayos X de megavoltaje, los rayos gamma y haces de partículas como protones, electrones, neutrones y iones pesados como los de carbono.

La radioterapia tiene las siguientes funciones o utilidad:

La función básica de la radioterapia es la emisión de radiaciones ionizantes de alta energía para el tratamiento oncológico; con esto se busca destruir células cancerosas, evitar que se propaguen y demorar su crecimiento; este puede ser curativo o paliativo.

- Controlar y eliminar células cancerígenas, sin dañar las células sanas que se encuentran próximas a esa zona, siendo un tipo de tratamiento basado en rayos X u otras partículas con alta potencia, es decir, su función es destruir las células dañadas por el tumor, o al menos evitar su proliferación, y que el organismo las deseche, sin dañar el tejido sano.
- Como tratamiento complementario se usa después de que un paciente haya recibido otro de quimioterapia; esta técnica denominada como terapia adyuvante, intenta destruir las células con cáncer después del primer tratamiento, provocando en el paciente muchos menos efectos secundarios y menos daño a las células normales.
- Como una medida paliativa en procesos tumorales muy avanzados, cuyo objetivo es disminuir los síntomas y mejorar las condiciones de vida del enfermo.

Dependiendo de la clase de tumor, del tamaño de éste, de su ubicación en el cuerpo, de la edad del paciente, de su salud general e historial médico, se pueden utilizar dos tipos de radiación o tipos de radioterapia en el tratamiento del cáncer:


- a. Radioterapia de haz externo:** se lleva a cabo con una máquina que proyecta la radiación hacia la zona afectada por el cáncer, sin tocarla, se suele mover para hacerlo desde varias posiciones. Para que te puedas hacer una idea más concreta, el paciente que sufra un cáncer de pulmón, este aparato lanzará la radiación hacia su pecho.
- b. Radioterapia interna:** en este tratamiento se destruye las células cancerígenas actuando en el interior del organismo de una forma líquida -terapia sistémica la cual se administra al paciente

## MANUAL BÁSICO DE IMAGENOLÓGÍA

---

a través de la boca o por vía intravenosa-, a través de la sangre, o sólida (braquiterapia), donde los elementos que la emiten (cápsulas, semillas, etc.) se colocan cerca del órgano afectado.

**Figura 12.** Radioterapia



Carmen Arlanzón Hernández. Radioterapia [Internet]. 2021 [citado 12/08/2021]. Disponible en: <https://www.webconsultas.com/salud-al-dia/cancer/radioterapia-6775>

# MANUAL BÁSICO DE **IMAGENOLOGÍA**

## **CAPÍTULO IV**

EL PACIENTE EN EL ÁMBITO  
DE LA IMAGENOLOGÍA



## 4. El Paciente En El Ámbito De La Imagenología

### 4.1. La seguridad del paciente

#### Generalidades

La seguridad del paciente, para los prestadores de salud en el mundo se ha convertido en un tema prioritario y es entendida por la literatura generalmente como el conjunto de elementos estructurales, procesos, instrumentos y metodologías que se basan en evidencias científicamente probadas las cuales tienden por minimizar el riesgo de sufrir un evento adverso en el proceso de atención de salud o de mitigar sus consecuencias.

La Organización Mundial de la Salud) (OMS) (19), expone que la seguridad del paciente es la reducción del riesgo de daño asociado a la asistencia sanitaria a un mínimo aceptable o ausencia, para un paciente, de daño innecesario o daño potencial asociado a la atención sanitaria.

Por otro lado, Vincent citado por Rocco y Garrido (20) la define como el evitar, prevenir o amortiguar los resultados adversos o el daño derivado del proceso de la asistencia sanitaria.

En este sentido, la OMS expone que está referida a la evitación, prevención y mejora de los resultados adversos o lesiones derivados de procesos de atención sanitaria.

La Seguridad del paciente es un subconjunto de la calidad de la atención sanitaria y se asocia a los siguientes conceptos básicos:

- Los eventos comprenden “errores”, “desvíos” y “accidentes”.
- La seguridad surge de la interacción entre los componentes del sistema; no reside en una persona, un dispositivo o un departamento.
- Mejorar la seguridad depende de que se aprenda cómo emerge esta de las interacciones entre los componentes.

- En Seguridad del paciente se habla los daños producidos por el propio sistema sanitario, no por la enfermedad.
- Se refiere a los daños que sufre el paciente durante su proceso de atención, y provocados por ese proceso.
- Por incidente relacionado con la Seguridad del paciente se entiende “cualquier evento o circunstancia que ha ocasionado un daño innecesario a un paciente o podría haberlo hecho” (19) o un acontecimiento o situación imprevista o inesperada que puede producir o no daño al paciente.
- Cuando se produce un daño se hace referencia a un evento adverso.
- En un concepto amplio el error incluye dentro del campo de la Seguridad del paciente cualquier actuación cuyos resultados sean inferiores a los que pueden obtenerse llevando a cabo otra actuación sobre la que haya evidencia disponible, lo cual se desprende de que el un error es según la OMS “el hecho de que una acción planeada no se lleve a cabo tal y como estaba previsto, o la aplicación de un plan erróneo, inadecuado o incorrecto para lograr un objetivo”, es decir, comprende la desviación de la práctica aceptada como correcta, independientemente del efecto que produzca en el paciente. Pueden ser por realizar acciones innecesarias, por omitir las necesarias o por realizarlas de forma incorrecta.

En conclusión, la Seguridad del paciente implica practicar una atención libre de daños evitables, lo cual supone desarrollar sistemas y procesos encaminados a reducir la probabilidad de aparición de fallos del sistema, además de errores de las personas y aumentar la probabilidad de detectarlos cuando ocurren y mitigar sus consecuencias. De allí, que el objetivo primario de ésta es reducir el daño y de manera secundaria reducir el error, en vista de que el error es una condición inherente a la condición humana.

Son aspectos importantes en el campo de la Seguridad del Paciente de manera general, por ejemplo: la medicación de manera particular en pacientes de riesgo, la comunicación, el diagnóstico y tratamiento rápido en procesos de riesgo, los cuidados y procedimientos seguros, la coordinación dentro del equipo asistencial, la higiene de manos, etc.

### **Consideraciones y medidas generales para el estudio diagnóstico por imágenes**

En ciertos protocolos se contemplan algunas consideraciones para la realización del estudio diagnóstico por imágenes:

- La realización del estudio diagnóstico por imágenes debe ser ordenada de manera exclusiva por el personal médico el cual valorara los pros y contras de la técnica a ejecutar
- El radiólogo o técnico superior en imagen para el diagnóstico debe observar en cualquier etapa de la prueba si existe algún riesgo para el paciente, en dicho caso procederá a cancelarla y se comunicaría a los responsables para que tomen la decisión más adecuada.
- Los estudios deben ser programados con la suficiente antelación para que la sala esté preparada y el paciente se encuentre en las mejores condiciones.
- Para proceder al archivo, las imágenes deben contener la información necesaria para la correcta identificación del paciente atendiendo siempre a la ley de protección de datos, así como también los datos referidos al médico y al centro de salud, clínica u hospital.
- En referencia al manejo del paciente, el profesional en imágenes debe poseer ciertas habilidades, como la empatía, y la pericia en cuanto al posicionamiento anatómico para conseguir la imagen solicitada sin dañar al usuario en la manipulación.
- Es importante la comunicación con el paciente, y asegurarse que no tenga alergias o incompatibilidades con productos usados para el contraste en pruebas como en la Tomografía Computarizada, la Resonancia Magnética, etc. e incluso en caso de

que el paciente haya expresado que no presenta problemas ante estas sustancias se debe suspender la prueba al observar alguna reacción anormal.

- Se debe explicar al paciente en qué consiste la realización de la prueba, la técnica a ser utilizada y los riesgos que ésta puede presentar solicitándole el consentimiento para la realización de la misma.

### **Preparación y cuidados del paciente para los estudios de Imagenología**

En el medio de la Imagenología, indican algunos autores, que no existe claridad ni uniformidad en la manera de preparar un paciente, para los estudios de Imagenología pero lo que sí es claro es que los cuidados dependen de la zona del organismo comprometida en dichos estudios, esto otorga claridad sobre los alimentos y/o dietas, medicamentos y cuidados en la preparación de pacientes considerados especiales tales como: niños, embarazadas, diabéticos, adultos mayores, hipertensos, con patologías renales, cardíacas con antecedentes alérgicos, compromiso mental.

Por ejemplo, en el “Instructivo de preparación de pacientes para procedimientos diagnósticos y terapéuticos” (21) del Hospital Departamental de Caldas “Santa Sofía” se presentan las siguientes recomendaciones:

**Cuadro 6.** Imágenes Diagnosticas. Recomendaciones generales (ultrasonografías)

3.1.1 Ultrasonografías o ecografías	
RECOMENDACIONES GENERALES	
<ul style="list-style-type: none"> <li>• Los estudios ecográficos que requieren ayuno deben ser programados a primera hora de la jornada en pacientes diabéticos y en personas mayores de 70 años.</li> <li>• El día del estudio se requiere realizar una adecuada higiene corporal.</li> <li>• Se debe presentar la orden y autorización vigente para el estudio ecográfico.</li> <li>• Los pacientes con limitación en la movilidad, mayores de 60 años y/o con déficit neurológico deben venir con acompañante adulto.</li> <li>• Los pacientes con antecedentes de alergias deberán informar al personal asistencial del servicio, previo al procedimiento.</li> </ul>	
PROCEDIMIENTOS	INDICACIONES
Ecografía de abdomen total	Tener vejiga llena al momento del examen (iniciar a tomar líquidos media hora antes del examen) Ayuno de 6 horas
Ecografía de abdomen superior	Tener vejiga llena al momento del examen (iniciar a tomar líquidos media hora antes del examen) Ayuno de 6 horas
Ecografía de mama	Traer estudios de mama previos
Ecografía de hígado y vías biliares (prueba de Boyden)	Ayuno de 6 horas Asignar cita solo en la mañana

Santa Sofía Hospital Departamental Universitario de Caldas. Descripción De Tareas [Internet]. 2018 [citado 12/08/2021]. Disponible en: <https://www.santasofia.com.co/ss/phocadownload/Guia-Paciente/GC020-R5-INS01-Instructivo-de-Preparacion-Pacientes-para-procedimientos-diagnosticos-y-terapeuticos.pdf>

## Medidas básicas de Protección Radiológica

La Protección Radiológica se puede definir como una disciplina que tiene como objetivo la protección a pacientes, profesionales expuestos y público en general de los efectos perjudiciales de la exposición a radiaciones ionizantes.

Las medidas de protección radiológica tienen como objetivo la obtención de la prueba tanto diagnóstica como terapéutica con la menor dosis posible y se basan en tres conceptos:

- Distancia a la fuente de radiación
- Tiempo de exposición
- Blindaje para absorber la radiación

La Comisión Internacional de Protección Radiológica (22) organismo que reúne a un grupo de expertos se encarga de emitir recomendaciones básicas sobre protección a partir de evidencias científicas existentes y posteriormente estas son adoptadas por los diferentes países e incorporadas a su legislación. A objeto de cumplir con las Recomendaciones básicas de la Comisión en los procedimientos diagnósticos y terapéuticos que utilizan radiaciones ionizantes se contemplan una serie de medidas empleadas en el paciente, los profesionales expuestos y a grupos de riesgo como embarazados y niños. Entre las principales adoptadas por España, según Tobajas A. Enrique y Ramos G. Eva (23), se encuentran:

**Cuadro 7.** Recomendaciones básicas de la Comisión Internacional de Protección Radiológica (2013)

CATEGORIA	MEDIDAS DE PROTECCIÓN
<b>EN EL PACIENTE</b>	<ul style="list-style-type: none"> <li>• En el paciente se debe intentar la aplicación de técnicas de reducción de dosis como la disminución del kilovoltaje y el miliamperaje.</li> <li>• En pacientes obesos, el operador tiene dos opciones; aumentar el miliamperaje o el kilovoltaje con una disminución de la calidad radiográfica.</li> <li>• Hace unos años, cuando no se conseguía una imagen de alta calidad, se veían obligados a repetición de la radiografía y aumentaban la dosis en el paciente, este fenómeno ya no ocurre con la digitalización universal de la imagen que permiten la manipulación y así se evita la repetición.</li> <li>• La colimación tiene como objetivo la reducción de la dosis en el paciente ya que se disminuye el volumen del tejido irradiado. Además, evitamos la radiación dispersa y vamos a mejorar el contraste de la imagen. El Profesional Enfermero o el Operador debe insistir en la realización de esta medida protectora.</li> <li>• Es estrictamente necesario el uso de protectores gonadales en aquellos estudios que necesiten la permanencia a la exposición durante horas como los cateterismos cardíacos, técnicas de intervencionistas y estudios electrofisiológicos, y es de obligado cumplimiento en las radiografías realizadas a los niños.</li> <li>• Por último, se debe exigir a los fabricantes que los equipos de rayos X lleven un correcto blindaje para evitar la radiación a los pacientes.</li> </ul>
<b>EN EL PROFESIONAL</b>	<ul style="list-style-type: none"> <li>• La distancia es la mejor barrera contra las radiaciones, a menor distancia del fuente de radiación, mayor irradiación.</li> <li>• Los dosímetros más utilizados son de termoluminiscencia directa, procediéndose a su lectura cada mes en el Centro Dosimétrico Nacional, a través de los Servicios de Radiofísica. El límite de dosis para el profesional expuesto es de 100mSv / 5 años, nunca más de 20mSv/ año.</li> <li>• Otra medida empleada es el blindaje de áreas específicas y así, los lugares de trabajo se clasifican en zona vigilada, señalizan de color gris; zona controlada que se señala con color verde; zona de permanencia limitada, de color amarillo y; zona de acceso prohibido que se marca con un trébol rojo.</li> <li>• Las barreras protectoras en los profesionales deben estar presentes con el uso de delantales plomados, gafas y protectores tiroideos.</li> </ul>

<b>EN EL NIÑO</b>	<ul style="list-style-type: none"> <li>• Los niños son más sensibles a la carcinogénesis. Cuando se realicen exploraciones radiológicas a los niños, las salas deben ser manejadas por operadores especializados en radiología pediátrica, preferentemente enfermeros que estén familiarizados con este tipo de pacientes.</li> <li>• La repetición de radiografías en estos pacientes es un hecho bastante frecuente, es por eso que existen medidas como los inmovilizadores, tiempo de disparo pequeño con dispositivos automáticos de exposición y una buena comunicación que pueden ayudar a resolver el problema, sabiendo que el movimiento del paciente supone la causa más frecuente de repetición.</li> <li>• Se debe utilizar los protectores gonadales en los estudios del área pélvica.</li> <li>• El blindaje de los ovarios es menos eficaz que el testicular.</li> <li>• En los estudios de cráneo debe de utilizarse la proyección postero-anterior, en lugar de la antero-posterior, para proteger al cristalino de la irradiación.</li> </ul>
<b>EN EMBARAZADAS</b>	<ul style="list-style-type: none"> <li>• La justificación de un examen con radiaciones ionizantes en una paciente gestante genera siempre un estado de angustia o ansiedad.</li> <li>• El personal de Enfermería debe preguntar a todas pacientes en edad de gestación, si está embarazada.</li> <li>• Además, deben fijarse carteles en los Servicios de Radiodiagnóstico para que las pacientes comuniquen su embarazo al Operador.</li> <li>• Los riesgos mayores estriban durante los 2-3 primeros meses, es decir, en el periodo de organogénesis y periodo fetal más temprano, está menos presentes en el segundo cuatrimestre y son escasos en el tercer cuatrimestre.</li> <li>• Se deberá justificar cualquier exploración radiológica y si se justifica, se debe tener en cuenta el riesgo potencial asociado del feto.</li> <li>• Si se decide indicar una técnica exploratoria con radiaciones ionizantes en pacientes embarazadas, es importante la reducción de la dosis</li> </ul>

**Fuente:** Elaboración propia basado en Tobajas A. Enrique y Ramos G. Eva (23)

### **Consenso sobre la Seguridad del Paciente en Radiología (24)**

En el año 2019 se publica un documento que contiene la Declaración conjunta o consenso entre la Sociedad Europea de Radiología y la Federación Europea de Sociedades de Técnicos en Radiología (24) donde se destacan las medidas para garantizar un entorno seguro para los pacientes en radiología.



## MANUAL BÁSICO DE IMAGENOLÓGÍA

---

El documento informa tomando en consideración las perspectivas de los profesionales de radiología de los principales problemas sobre la seguridad en los servicios de radiología como son los relativos a:

- Proteger al paciente contra los daños directos que surgen de las técnicas y tecnologías que son utilizadas en la práctica radiológica. Las modalidades, técnicas y procedimientos a pesar de que confieren enormes beneficios a los pacientes de radiología, también implican algunos riesgos a la salud y al bienestar de los mismos.
- Asegurar el bienestar físico y psicológico de los pacientes mientras esté bajo el cuidado de médicos, radiólogos y enfermeras.
- Mantener el máximo nivel de calidad en el servicio prestado
- Proteger al profesional para garantizar una prestación de servicios seguros.

Entre algunos aspectos del documento de consenso caben destacar que:

- No pretende proporcionar una lista completa de todos los problemas de seguridad.
- Se aleja de la visión simplista de la seguridad del paciente en radiología que es aquella la cual considera que el riesgo clave es la exposición inadecuada a la radiación y como punto central la protección contra la radiación.
- Se reconoce la existencia de una variedad de temas amplios de aspectos de seguridad del paciente en la práctica habitual de la radiología, entre éstos: entre ellos: los resultados directos de la exposición a la radiación, el uso de fármacos y medios de contraste, la protección de datos y la comunicación, movilización del paciente, etc.
- Proporciona recursos y referencias bibliográficas relevantes a fin de garantizar un entorno seguro.
- En cuadro anexo se detallan algunos elementos fundamentales que contempla la Declaración sobre la seguridad del paciente en radiología:

## Cuadro 8. Resumen de los elementos fundamentales de la seguridad del paciente en Radiología

<p><b>Protección contra la radiación</b></p>	<p>La protección radiológica es un aspecto clave para mantener la seguridad del paciente en radiología diagnóstica e intervencionista.</p> <p>Los tres fundamentos de la protección radiológica son:</p> <p>a. Justificación: No se debería adoptar ninguna práctica que suponga la exposición a radiaciones salvo que ésta implique un beneficio neto positivo para los individuos expuestos o para la sociedad, que sea suficiente como para compensar el detrimento causado.</p> <p>En cuanto al uso de radiaciones ionizantes en medicina, la justificación aplica a tres niveles:</p> <ul style="list-style-type: none"> <li>• En el primer nivel, que es el más general, se acepta la utilización de radiaciones ionizantes en medicina cuando el beneficio supera al perjuicio tanto para pacientes como para la sociedad en conjunto.</li> <li>• En el segundo nivel, se establece un procedimiento específico con un objetivo definido y justificado (por ejemplo, una radiografía de tórax para un paciente con determinados síntomas, o para detectar y tratar una condición en individuos dentro de un grupo de riesgo).</li> <li>• En el nivel 3, se establece que la aplicación de un determinado procedimiento a un individuo concreto debería estar justificada con antelación teniendo en cuenta los objetivos específicos y considerando las características del individuo implicado.</li> </ul> <p>b. Optimización: En lo relativo a una determinada fuente asociada a una práctica, la magnitud de las dosis individuales, el número de personas expuestas y la probabilidad de que se produzca una exposición, cuando no se tenga la certeza de que ésta se vaya a recibir deberán de mantenerse tan reducidas como sea posible alcanzando teniendo en cuenta factores económicos y sociales.</p> <p>c. La aplicación de dosis tan bajas como sea factible, comúnmente conocido como principio ALARA.</p> <p>El término ALARA corresponde a las siglas inglesas de la expresión "tan bajo como sea razonablemente posible" (As Low As Reasonably Achievable). Todas las exposiciones a la radiación deben ser mantenidas a niveles tan bajos como sea razonablemente posible, teniendo en cuenta factores sociales y económicos.</p> <p>Las reglas de la protección radiológica o principios ALARA</p> <p>Las tres reglas fundamentales de protección contra toda fuente de radiación son:</p> <ul style="list-style-type: none"> <li>• Distancia: alejarse de la fuente de radiación, puesto que su intensidad disminuye con el cuadrado de la distancia.</li> <li>• Blindaje: utilizar siempre las barreras físicas como biombos, muros de hormigón, láminas de plomo o acero y vidrios especiales enriquecidos con plomo/vidrios plomados.</li> <li>• Tiempo: disminuir al máximo posible la exposición o las radiaciones, la dosis recibida es directamente proporcional al tiempo de la exposición</li> </ul> <p>Las normas legales de protección radiológica a día de hoy utilizan:</p> <ul style="list-style-type: none"> <li>• Un límite de dosis efectiva de 1 mSv/año para la población general y de 100 mSv de promedio en 5 años para las personas dedicadas a trabajos que implican una exposición radiactiva (industria nuclear, radiología médica), con un máximo de 50 mSv en un único año;</li> <li>• Un límite de dosis equivalente de 150 mSv/año para el cristalino (ojo) y 500 mSv/año para la piel y las manos para los trabajadores profesionalmente expuestos; y 15 y 50 mSv/año, respectivamente, para los miembros del público. En abril de 2011, La Comisión Internacional de Protección Radiológica (ICRP) redujo el límite de dosis equivalente en el cristalino a 20 mSv en un año, promediado en periodos de cinco años, de manera que no se superen los 50 mSv en un único año; debido a esto la dosis para los miembros del público se establece en 2 mSv en un año.</li> </ul> <p>En referencia a las dosis de radiación en imágenes médicas se indica que tanto la evidencia epidemiológica como la investigación de laboratorio demuestran que no existe razón para preocuparse por la radiación en dosis inferiores a 50-100 mGy, que es esencialmente radiación de diagnóstico (25).</p>
--	---

# MANUAL BÁSICO DE IMAGENOLÓGÍA

<p>Administración y problemas con el contraste</p>	<p>Incluye recomendaciones en el uso y la administración de agentes de contraste junto con los problemas de seguridad específicos. Se incluyen en el concepto los medios de contraste yodado para estudios con rayos X (abarcado la TC), contrastes a base de gadolinio para Resonancia Magnética y microburbujas para ecografía. Cada uno de estos medios de contraste tiene aspectos propios especificados.</p> <p>Entre las medidas de seguridad del paciente se enuncian:</p> <p>a. Antes de la administración del medio de contraste:</p> <ul style="list-style-type: none"> <li>• Estar preparado, lo que incluye formación adecuada, disponibilidad de carro de paradas y un teléfono accesible para contactar con urgencias.</li> <li>• Realizar un cuestionario al paciente preguntando por reacciones previas, gravedad y síntomas. (no todos los informes de pacientes con posibles reacciones alérgicas previas corresponden a episodios reales).</li> </ul> <p>b. Durante la reacción:</p> <ul style="list-style-type: none"> <li>• Tratar adecuadamente siguiendo la clasificación de Ring y Messmer basada en los síntomas</li> </ul> <p>c. Después de la reacción:</p> <ul style="list-style-type: none"> <li>• Extraer una muestra de sangre para determinar los niveles de histamina y triptasa.</li> <li>• Derivar a alergología para realizar un test cutáneo.</li> </ul>
<p>Movilización o manejo del paciente anejo del paciente</p>	<p>Incluye cualquier actividad que implique de alguna manera mover o apoyar una parte del cuerpo o todo el cuerpo del paciente y el papel de los profesionales de radiología en ello.</p> <p>Se entiende por movilización del paciente el uso de la fuerza para levantar, bajar, apoyar, trasladar, incorporar o realizar cualquier movimiento con una persona o parte de su cuerpo. La movilización del paciente tiene el riesgo potencial de generar daño tanto a los propios pacientes como a los profesionales sanitarios. Entre las medidas enunciadas esta que el profesional radiológico debe poseer conocimientos y demostrar habilidades necesarias para:</p> <ul style="list-style-type: none"> <li>• Entender los roles y responsabilidades propios en cuanto a la movilización del paciente.</li> <li>• Estar comprometido con la formación y actualización sobre el tema.</li> <li>• Estar al día con la normativa local sobre movilización del paciente.</li> <li>• Poseer conocimiento de los riesgos relativos.</li> <li>• Manejar y mantener de manera adecuada el equipamiento de movilización.</li> <li>• Participar en la movilización segura del paciente con un enfoque multidisciplinar.</li> <li>• Respetar los deseos personales del paciente en cuanto a movilidad siempre que sea posible.</li> <li>• Apoyar la independencia y autonomía del paciente.</li> </ul>

<p>Información al paciente: explicaciones y consentimiento informado</p>	<p>La comunicación con el paciente debe ser efectiva, precisa, inclusiva y personalizada.</p> <p>Es un requisito legal que el paciente que se someta a un examen médico con uso de radiación ionizante sea informado de manera clara y oportuna sobre los beneficios diagnósticos o terapéuticos esperados del procedimiento radiológico, así como los riesgos de la radiación.</p> <p>Es un requisito ético y legal fundamental procurar el consentimiento del paciente antes de realizar un examen o tratamiento. El paciente pasa a formar parte de la toma de decisiones cuando recibe información clara y se facilita su participación en el proceso. El suministro de información oportuna y apropiada también es una medida deseable que contribuye a establecer una relación de confianza entre el paciente, el médico y los profesionales de radiología.</p> <p>Es decir, que es elemental poder asegurar los siguientes aspectos:</p> <ul style="list-style-type: none"> <li>• El paciente tiene acceso a información certera para tomar una decisión.</li> <li>• La información se presenta de una manera comprensible para el paciente.</li> <li>• El paciente participa en el proceso de decisión y está de acuerdo con la resolución final.</li> </ul> <p>En este sentido el documento da orientaciones en cuanto a, por ejemplo:</p> <ul style="list-style-type: none"> <li>• Los Aspectos prácticos. Los profesionales deben respetar la normativa nacional y los protocolos de su centro de trabajo con respecto a la obtención del consentimiento informado. El consentimiento puede ser oral o por escrito. Los detalles del proceso de consentimiento deben estar registrados.</li> <li>• Los menores. Tomar en consideración las leyes que rigen la materia en el país respectivo</li> <li>• Los Acompañantes. Cuando la realización de la prueba implica exponer la intimidad del paciente, se debe facilitar la presencia de un acompañante.</li> </ul>
<p>Seguridad en la resonancia magnética</p>	<p>Los profesionales relacionados con la Resonancia Magnética (radiólogos, médicos de otras especialidades y profesionales de apoyo), deben conocer las consideraciones y los procedimientos de seguridad en este ámbito. Las principales consideraciones relativas a la seguridad en Resonancia Magnética son:</p> <ul style="list-style-type: none"> <li>• El comportamiento de los objetos ferromagnéticos cuando son expuestos a un fuerte campo magnético. La interacción con las fuerzas magnéticas puede inducir el movimiento de un implante ferromagnético (dispositivos médicos implantados o externos) ocasionando daño o, potencialmente, la muerte. Los objetos ferromagnéticos externos también pueden ser atraídos por el campo magnético y convertirse en un proyectil que se dirija rápidamente al isocentro del imán. Ese efecto proyectil también podría causar daño y potencialmente la muerte.</li> <li>• Se debe tener en cuenta el comportamiento de los objetos ferromagnéticos expuestos a un gran campo magnético y el ruido.</li> <li>• Los campos magnéticos estáticos y los gradientes también podrían afectar dispositivos implantados o externos y provocarles una avería.</li> <li>• Existe un riesgo asociado al uso de radiofrecuencias (RF) ya que podría generar calor por su capacidad de depositar energía en los tejidos. Esta energía es medida como el specific absorption rate (SAR). Al usar campos magnéticos más potentes, este efecto se ve incrementado debido al consecuente aumento de la frecuencia de oscilación de los pulsos de RF. La energía de RF también se deposita con mayor facilidad en algunos parches, tatuajes y cables lo cual puede generar calor y potencialmente quemaduras.</li> <li>• El ruido ocasionado por la veloz conmutación de las bobinas de gradiente también podría exponer a los pacientes a un riesgo. Este es evitable utilizando elementos de insonorización y tecnologías de reducción de ruido.</li> </ul>

# MANUAL BÁSICO DE IMAGENOLÓGÍA

Prevenición de infecciones, descontaminación, infecciones nosocomiales	<p>Se deben incluir los principios generales para evitar la transmisión de infección en toda la atención al paciente y también formas específicas de prevenir la transmisión en pacientes que se sabe o se sospecha que están infectados. Entre los principios generales de prevención se destacan la recomendación de:</p> <ul style="list-style-type: none"> <li>• La higiene de las manos utilizando los cinco momentos</li> <li>• Usar equipo de protección personal siempre que pueda ocurrir una exposición al material infeccioso</li> <li>• Asegurar la limpieza adecuada de los materiales (desinfección y esterilización) y del entorno que rodea al paciente.</li> <li>• Realizar una limpieza de las superficies en contacto con los pacientes, con protocolos de limpieza rigurosos y periódicos.</li> <li>• Instruir a los pacientes sobre cómo estornudar y toser apropiadamente y en el uso adecuado de máscaras en enfermedades infecciosas.</li> <li>• Asegurar el manejo de los objetos cortantes.</li> </ul>
Protección de datos y de nuevos desarrollos informáticos	<p>Los profesionales de radiología deben tener en cuenta las normativas de protección de datos a la hora de interactuar con los sistemas de registro electrónicos de los entornos sanitarios.</p>
Interpretación de las imágenes	<p>Cuando la interpretación de imágenes es realizada por otros especialistas médicos, estas pueden centrarse en su interés particular. Lo cual puede ser comprensible, pero no la mejor opción, y esta interpretación enfocada corre el riesgo de no identificar o reconocer anomalías inesperadas fuera del área de su enfoque particular. Como norma mínima, si se realiza una interpretación no especializada, el intérprete debe generar y registrar un informe formal disponible para su revisión.</p>
	<p>Es fundamental para garantizar que los pacientes tengan acceso a servicios seguros y optimizados que los profesionales cuenten con la debida formación en el área radiológica conforme las normas nacionales y los estándares internacionales, así como haber seguido planes de estudio debidamente aprobados. Los beneficios para los pacientes acerca de esto, incluyen:</p> <ul style="list-style-type: none"> <li>• Protección radiológica: la optimización de la dosis y la protección radiológica son componentes clave de la formación oficial de radiólogos.</li> <li>• Idoneidad de los procedimientos: los radiólogos debidamente capacitados y calificados se encuentran en la mejor posición para juzgar si el estudio o procedimiento que se solicita es el mejor método para obtener la información requerida o para lograr el resultado deseado</li> </ul>
Radiología intervencionista	<p>Estos procedimientos están sujetos al mismo riesgo para la seguridad del paciente que otros procesos radiológicos, además de otros riesgos adicionales.</p>
Protección de menores y otras personas vulnerables	<p>Estos casos especiales requieren de consideraciones específicas de protección sanitaria o legal.</p>
Comunicación	<p>En este ámbito se contempla la comunicación del personal de radiología con los pacientes y con otros profesionales de la salud. Se contemplan algunas consideraciones tales como:</p> <ol style="list-style-type: none"> <li>a. Con el paciente             <ul style="list-style-type: none"> <li>• Usar la comunicación verbal y no verbal para que el paciente se sienta a gusto.</li> <li>• Preguntar al paciente su opinión para favorecer la toma de decisiones compartidas.</li> <li>• Conocer y reconocer sus emociones y miedos. Dar tiempo para expresarlos.</li> <li>• Evitar, cuando sea posible, el uso de terminología médica y técnica.</li> <li>• Permitir al paciente, familiar o tutor legal tiempo para hacer preguntas y ofrecer sugerencias.</li> <li>• Respetar la necesidad de autonomía del paciente, incluso si su punto de vista puede ser diferente al del profesional.</li> </ul> </li> <li>b. En cuanto a otro profesional o departamentos:             <ul style="list-style-type: none"> <li>• La información relevante debe comunicarse con precisión entre el personal del departamento de radiología y entre estos con el personal de otros departamentos.</li> </ul> </li> </ol>

Mejora de la calidad	<p>Ningún radiólogo o personal del departamento de radiología es perfecto, y mejorar la calidad siempre es posible. Esta premisa debe ser aceptada y utilizada para su integración en la práctica diaria, de modo que cualquier oportunidad de reflexión sobre el rendimiento, los resultados y las interacciones con los pacientes deben influir en el aprendizaje y como motor de cambio cuando sea necesario.</p> <p>Los errores (errar es de humanos) debe ser usado como un mecanismo de aprendizaje, revisándolo abiertamente por los miembros de un equipo de radiología, por ejemplo, identificar las posibles causas y los métodos para corregirlos. La formación continua del especialista es otra herramienta que contribuye a disminuir errores.</p>
Fatiga / burnout	<p>La fatiga y el síndrome Burnout pueden llevar a una disminución de la productividad y eficacia así mismo de un menor compromiso con el trabajo y efectos negativos en la vida personal. Sus causas son multifactoriales y en el caso de la radiología se habla de largas jornadas, agotamiento visual y mental, etc.</p> <p>Por otro lado, la fatiga es definida como cansancio y pérdida de energía que puede tener manifestación física y cognitiva.</p> <p>Tanto la fatiga como el burnout tienen implicaciones por sus repercusiones en los pacientes, compañeros y otras personas involucradas. Entre las acciones para ayudar a mitigar el riesgo de fatiga y burnout:</p> <ul style="list-style-type: none"> <li>• Tener personal adecuado. Asegurar que se mantengan los niveles idóneos de personal y que este sea el adecuado para la carga de trabajo.</li> <li>• Reducir el estrés prolongado. Programar adecuadamente el tiempo libre para descansar, mantener un ritmo de trabajo razonable y procurar la equidad en el lugar de trabajo.</li> <li>• Restaurar un sentido de control. Enfatizar la importancia del trabajo en equipo, involucrar al personal de radiología en la toma de decisiones, reconocer el trabajo bien hecho, fomentar el trato respetuoso y agradable.</li> </ul>
Formación en seguridad del paciente	<p>Introducir la seguridad del paciente en la formación sanitaria de los profesionales lo cual puede contribuir a crear una cultura de seguridad eficaz, y esto requiere de la colaboración entre diferentes entidades.</p>

**Fuente:** Elaboración propia basado en la Declaración conjunta o consenso entre la Sociedad Europea de Radiología y la Federación Europea de sociedades de Técnicos en Radiología (24).

## 4.2. Riesgos

### Riesgo

Desde el punto de vista general el riesgo es una medida de la magnitud de los daños frente a una situación peligrosa y se mide asumiendo una determinada vulnerabilidad frente a cada tipo de peligro. Se debe distinguir de manera adecuada entre:

- Peligrosidad o probabilidad de ocurrencia de un peligro
- Vulnerable o probabilidad de ocurrencia de daños dado que se ha presentado un peligro
- El riesgo propiamente dicho.

En el aparte del riesgo se tratará lo correspondiente a ciertos aspectos del riesgo radiológico.

### **Riesgo radiológico**

El riesgo radiológico, en el caso de exposiciones potenciales, se asocia a dos sucesos aleatorios: la eventual exposición de personas a radiaciones ionizantes y la eventual ocurrencia de efectos dañinos en la salud de las mismas como consecuencia de la exposición. Por ello, el riesgo percibido de radiación de las imágenes médicas es una fuente importante de preocupación en para los radiólogos, los médicos de referencia y pacientes.

### **Riesgos de la radiación en pruebas de diagnóstico por imagen**

Diferentes pruebas diagnósticas por imagen requieren distintas cantidades de radiación, pero la mayoría utilizan dosis bajas que en general se consideran seguras y expresa la literatura, en cuanto a las dosis de radiación en imágenes médicas que tanto la evidencia epidemiológica como la investigación de laboratorio demuestran que no existe razón para preocuparse por la radiación en dosis inferiores a 50-100 mGy, que es esencialmente la radiación de diagnóstico. Considerándose también que el beneficio de una prueba diagnóstica a menudo supera sus riesgos potenciales.

En este orden de ideas, se tiene que la cantidad de exposición a la radiación de un estudio por imágenes depende del examen que se utiliza y qué parte del cuerpo se estudia. Es decir, que cada modalidad o procedimiento diagnóstico desde una radiografía de tórax a una angioplastia o colocación de una prótesis endovascular, presenta riesgo asociado los cuales el paciente tiene el derecho de saber y el radiólogo el deber de informar en un lenguaje comprensible acerca de todos los beneficios y los riesgos involucrados, lo cual forma parte de una buena relación médico- paciente. Asimismo, el radiólogo debe consignar los datos clínicos y aquellos que sean pertinentes en la ficha clínica, incluyendo los informes de las imágenes.

Los estudios sobre estimaciones han demostrado que la cantidad de radiación que recibe un adulto medio puede variar de forma considerable. Por ejemplo:

- Una radiografía de tórax simple expone al paciente a alrededor de 0.1 mSv. Lo cual equivale aproximadamente a la misma cantidad de radiación a la que las personas están expuestas naturalmente durante unos 10 días.
- Una mamografía expone a una mujer a 0.4 mSv, o aproximadamente la cantidad que una persona esperaría recibir de exposición a la radiación de fondo natural en 7 semanas.

Otros estudios por imágenes tienen exposiciones más elevadas, por ejemplo:

- Una radiografía del tracto gastrointestinal inferior empleada para tomar imágenes del intestino grueso exponen a una persona a alrededor de 8 mSv, o aproximadamente la cantidad que se espera en unos 3 años.
- Una tomografía computarizada (TC) del abdomen y la pelvis expone a una persona a alrededor de 10 mSv.
- Una Tomografía por emisión de positrones (PET/TC) usa pequeñas cantidades de materiales radioactivos denominados radiosondas o radiofármacos, una cámara especial y una computadora para evaluar las funciones de tejidos y órganos. Esta tomografía expone a 25 mSv de radiación, lo cual es aproximadamente igual a 8 años de exposición promedio a la radiación de fondo.

### **La exposición a las radiaciones es acumulativa**

La dosis de radiación de una radiografía de tórax es más de 100 veces menor que la dosis media anual de radiación que proviene del medio ambiente (radiación de fondo). Pero cabe señalar que la exposición a la radiación es acumulativa, independientemente del intervalo entre las pruebas. Lo cual indica que si una persona es sometida a muchas pruebas diagnósticas que utilizan dosis bajas o varias pruebas que



## MANUAL BÁSICO DE IMAGENOLOGÍA

---

utilizan dosis altas, puede estar expuesta a cantidades relativamente importantes de radiación. Cuanto mayor es la dosis acumulada, mayor es el riesgo, por ejemplo: de cáncer y de daño a los tejidos.

Por tanto, el médico, al solicitar pruebas diagnósticas, debe tener en cuenta la exposición total a lo largo de la vida de una persona a la radiación, es decir, la dosis total de radiación recibida tomando en consideración que las pruebas de diagnóstico por la imagen son sólo una de las fuentes de exposición a las radiaciones de la persona y otras fuentes por ejemplo sería la exposición a la radiación medioambiental, que procede de las radiaciones cósmicas y los isótopos naturales la cual puede ser relativamente elevada, sobre todo a grandes altitudes.

**Cuadro 9.** Comparación de la dosis de radiación recibida en diferentes pruebas

Tipo de prueba	Número de radiografías de tórax necesario para recibir la misma dosis	Exposición ambiental aproximada equivalente a la dosis †
Vista única de una radiografía de tórax (desde la zona posterior hacia la anterior)	1	2,4 días
Mamografía	20	48 días
Serie de radiografías de la columna lumbar	75	180 días
TC craneal	100	243 días
TC del abdomen	300-400	2-2,7 años
Angiografía de las arterias coronarias durante el cateterismo cardíaco	350-750	2,3-4,9 años
* Estas dosis representan cuánta radiación se recibe y el grado de susceptibilidad al daño por radiación de la parte del cuerpo expuesta.		
† Las personas están expuestas constantemente a niveles bajos de radiación de origen natural pero la cantidad de radiación varía en función de las diversas ubicaciones.		
TC = tomografía computarizada.		

MSD y los Manuales MSD. Comparación de la dosis de radiación recibida en diferentes pruebas [Internet]. 2021 [citado 12/08/2021]. Disponible en: <https://www.msmanuals.com/es/hogar/multimedia/table/v43824633> es

Atendiendo a lo expuesto por Mehmet Kocak (26) en cuanto a los riesgos por exposición a radiaciones, se tienen algunas consideraciones:

**Situaciones en las que el riesgo de exposición a la radiación es mayor**

El riesgo debido a la exposición a la radiación es mayor en ciertas situaciones:

1. Durante la infancia
2. Durante la primera infancia
3. Durante el embarazo, sobre todo al principio
4. Para ciertos tejidos, como tejidos linfoides que son parte del sistema inmune, la médula ósea, la sangre, los testículos, los ovarios y el intestino

### **Minimizar los riesgos**

A pesar de que los avances en los equipos y en las técnicas modernas han disminuido de manera significativa las dosis de radiación utilizadas en las pruebas de diagnóstico por la imagen, los médicos a fin de minimizar los riesgos, tienen que tomar cuenta ciertos aspectos como son:

- Utilizar pruebas, siempre que sea posible, que no requieran radiación, como la ecografía o la resonancia magnética nuclear (RMN).
- Recomendar, solo cuando sean estrictamente necesarias y en especial en niños pequeños, pruebas diagnósticas que utilicen radiación con dosis particularmente altas como la tomografía computarizada.
- Prevenir o limitar la exposición a la radiación, siempre que sea posible, durante las pruebas como, por ejemplo, protegiendo las partes vulnerables del organismo, como la glándula tiroidea o el abdomen de una mujer embarazada.

### **Riesgo de las radiaciones durante el embarazo y en el niño durante la lactancia y la primera infancia**

**Cuadro 10.** Riesgo de las radiaciones durante el embarazo y en el niño durante la lactancia y la primera infancia

RIESGO DE LAS RADIACIONES	
Durante el embarazo (mujer y feto)	En el niño durante la lactancia y la primera infancia
<p>Las mujeres embarazadas deben ser conscientes de que la radiación causada por las pruebas de diagnóstico por la imagen comporta riesgos para el feto.</p> <p>Si deben someterse a una prueba de diagnóstico por la imagen, deben informar a su médico de si están o pueden estar embarazadas. Los médicos también tienen en cuenta si la mujer puede estar embarazada y no lo sabe. Si es necesario, se pueden realizar radiografías en mujeres embarazadas, pero durante las pruebas diagnósticas, la persona que la realiza debe proteger al feto de la exposición a la radiación cubriendo el abdomen de la mujer con un delantal de plomo.</p> <p>El riesgo para el feto depende de:</p> <p>a. El momento del embarazo en el que se realice la prueba:</p> <ul style="list-style-type: none"> <li>• Durante el embarazo, el riesgo es mayor cuando los órganos se están formando, durante las semanas 5 a 10 del embarazo. En este periodo, la radiación puede causar defectos de nacimiento.</li> <li>• Durante las primeras semanas de embarazo, el problema más frecuente es que se produzca un aborto espontáneo.</li> <li>• Después de la semana 10, los abortos espontáneos y los defectos de nacimiento graves son menos probables.</li> </ul> <p>b. Qué parte del cuerpo de la madre sea irradiada</p> <p>Las radiografías de las partes del cuerpo de la madre que están lejos del feto, (ej. muñecas y los tobillos) lo exponen a menor radiación que la irradiación de partes más cercanas, como la zona lumbar.</p> <p>Las radiografías de partes del cuerpo más pequeñas (dedos de las manos y los pies), requieren menos energía de rayos X que las de partes del cuerpo más grandes (espalda y la pelvis).</p> <p>Las radiografías simples que no involucren el abdomen tienen poco riesgo, con independencia de cuándo se hacen, en especial si se coloca una pantalla protectora de plomo sobre el útero.</p> <p>Si es necesaria una radiografía (por ejemplo, para valorar un hueso roto), el beneficio, en general, supera al riesgo.</p>	<p>Los riesgos de la radiación son mayores en los lactantes y en los niños pequeños porque su mayor esperanza de vida incrementa la probabilidad de que se acabe desarrollando un cáncer asociado a la radiación.</p> <p>Las células de los niños se dividen más rápidamente, y las células de división rápida son más propensas a las lesiones por radiación.</p> <p>El riesgo de cáncer resultante de la radiación es difícil de determinar. Algunos expertos calculan que alrededor de 18 de cada 10 000 niños de 1 año de edad a quienes se les ha realizado una tomografía computarizada de abdomen acaban desarrollando un cáncer causado por la radiación. Esta prueba diagnóstica emplea una de las más altas dosis de radiación.</p> <p>Además, en un estudio se sugirió que por cada 10 000 TC craneales realizadas en niños menores de 10 años de edad, la exposición a la radiación podría causar un caso de leucemia y un caso de tumor cerebral durante la década siguiente a la realización de la TC.</p> <p>Cuando los niños requieren pruebas diagnósticas, los padres deben hablar con el médico acerca de los riesgos y sobre el posible uso de pruebas alternativas que no requieran radiación. Si las pruebas que utilizan radiación son necesarias, los padres pueden ayudar a minimizar los riesgos al preguntar acerca de lo siguiente:</p> <ul style="list-style-type: none"> <li>• Si se usará la dosis más baja posible para establecer el diagnóstico (por ejemplo, algunas veces pueden realizarse imágenes de baja resolución, que utilizan menos radiación).</li> <li>• Si la exposición se limitará a la menor superficie posible del cuerpo.</li> <li>• Si se limitará el número de exploraciones.</li> </ul>

**Fuente:** Elaboración propia basado en Mehmet Kocak (26)

## Riesgo de las radiaciones durante el embarazo

### Efectos de la exposición a rayos X

Una gran mayoría de las imágenes médicas dependen del uso de un tipo de radiación ionizante (rayos X), utilizado para la formación de las

## MANUAL BÁSICO DE IMAGENOLOGÍA

---

imágenes. Las modalidades generales que usan Rayos X son: la radiografía, la fluoroscopia y la angiografía), la tomografía computarizada (TC) y la imagenología nuclear (también conocida como medicina nuclear). Otras modalidades que no utilizan radiación ionizante y que se utilizan de manera común en radiología son la ecografía y la resonancia magnética.

La exposición a cantidades altas de rayos X puede producir efectos biológicos tales como:

- Quemaduras en la piel
- Dermatitis por radiación (provocada por tomografía computarizada en un niño, dosis relativamente altas de radiación en radiografías para evaluación dental, y dosis excesivas de radiación por el inapropiado uso de la radiografía)
- Pérdida de cabello provocada por imágenes de perfusión (un tipo de examen de tomografía computarizada)
- Defectos de nacimiento
- Cáncer
- Retraso mental
- Muerte

La dosis determina si un efecto se manifiesta y con qué severidad.

- La manifestación de efectos como quemaduras de la piel, caída del cabello, esterilidad, náuseas y cataratas, requiere que se exponga a una dosis mínima (la dosis umbral).
- Si se aumenta la dosis por encima de la dosis umbral el efecto es más grave.
- En grupos de personas expuestas a dosis bajas de radiación se ha observado un aumento de la presión psicológica.
- También se ha documentado alteración de las facultades mentales (síndrome del sistema nervioso central) en personas expuestas a miles de rads de radiación ionizante.

### 4.3. Relación médico – paciente

Antes de abordar el tema relativo a la relación médico - paciente es importante dar una breve visión de algunos aspectos generales que sustentan el tema tales como son: la definición de paciente, los derechos y deberes de éstos consagrados en la legislación ecuatoriana, el médico especialista en Imagenología o radiología y sus competencias, deberes y/o responsabilidades, para luego indicar los aspectos básicos y fundamentales de la relación de paciente – médico en el ámbito de la Imagenología.

#### El paciente

Etimológicamente la palabra paciente proviene del latín *patiens*, participio del verbo *patior* cuyo significado es *sufrir*. Por lo tanto, como sustantivo es aquel ser que sufre la acción de un agente, que puede ser una enfermedad o un accidente, o sea una dolencia física o psíquica. En lenguaje común se entiende por paciente como aquella persona enferma que es atendida por un profesional de la salud.

En términos sociológicos y administrativos, paciente es el sujeto que recibe los servicios de un médico u otro profesional de la salud y se somete a un examen, a un tratamiento o a una intervención.

Para las ciencias de la salud en general, el paciente es una persona que sufre dolor o malestar.

La Organización Mundial de la Salud (OMS) en el documento denominado Clasificación Internacional para la Seguridad del Paciente (27), expone:

Se ha definido al paciente como la persona que recibe atención sanitaria, y a la atención sanitaria como los servicios que reciben las personas o las comunidades para promover, mantener, vigilar o restablecer la salud. Se utiliza el término paciente en lugar de cliente, residente o consumidor, si bien se admite que es posible que muchos receptores

## **MANUAL BÁSICO DE IMAGENOLÓGÍA**

.....

de atención sanitaria, como una embarazada sana o un niño al que se vacuna, no sean considerados pacientes o no se vean a sí mismos como tales. La atención sanitaria incluye el cuidado de la salud por uno mismo.

Este concepto responde a que, para la Organización Mundial de la Salud, la salud es un “estado de completo bienestar físico, mental y social, y no solamente la ausencia de afecciones o enfermedades”.

### **Deberes y derechos de los pacientes**

Los deberes y de derechos de los pacientes, han sido resumidos por el Ministerio de Salud Pública del Ecuador (28), de la siguiente manera:

#### **Los pacientes tienen derecho a:**

- Una atención oportuna con respeto, cortesía y sin ninguna discriminación.
- Confidencialidad sobre su tratamiento.
- Recibir información sobre su diagnóstico y tratamiento.
- Elegir si acepta o declina el tratamiento médico. En ambas circunstancias se le deberá informar al paciente sobre las consecuencias de su decisión.

#### **Los deberes de los pacientes son:**

- Proporcionar información sobre su enfermedad.
- Autorizar a un familiar a solicitar información sobre su tratamiento en caso que el paciente mismo no lo pueda hacer.
- Preguntar si no entiende las instrucciones y procedimientos en su tratamiento.
- Solicitar que le alivien el dolor.
- Tomar únicamente medicamentos o bebidas indicadas por el médico.
- Ayudar a controlar ruidos y número de visitas en su habitación.
- Respetar al personal y a los bienes de la Institución.
- Además, se consideran entre otros deberes de los pacientes,

los siguientes:

- Asumir la responsabilidad del cuidado de su salud
- Ofrecer al médico toda la información necesaria y veraz
- Previa información y toma de decisiones, seguir las indicaciones que se le ofrecen para el cuidado de su salud
- Tener confianza en su médico
- Recordar que el trabajo del médico es ayudar al paciente, deberá ayudarlo para su beneficio

Los derechos de los pacientes se fundamentan en las disposiciones de la carta magna de la República de Ecuador donde se establece la garantía de los derechos de los ecuatorianos en materia de salud. Asimismo, existen otras normas donde se desarrollan los principios constitucionales en la materia de salud, entre ellas se encuentra la Ley de Derechos y Amparo del Paciente (29) que contiene en su articulado los Derechos del Paciente en el Capítulo II, entre los cuales se pueden indicar los siguientes:

Art. 2.- Derecho a una atención digna. - Todo paciente tiene derecho a ser atendido oportunamente en el servicio de salud de acuerdo a la dignidad que merece todo ser humano y tratado con respeto, esmero y cortesía.

Art. 3.- Derecho a no ser discriminado. - Todo paciente tiene derecho a no ser discriminado por razones de sexo, raza, edad, religión o condición social y económica.

Art. 4.- Derecho a la confidencialidad. - Todo paciente tiene derecho a que la consulta, examen, diagnóstico, discusión, tratamiento y cualquier tipo de información relacionada con el procedimiento médico a aplicársele, tenga el carácter de confidencial.

Art. 5.- Derecho a la información.- Se reconoce el derecho de todo paciente a que, antes y en las diversas etapas de atención al paciente,



## **MANUAL BÁSICO DE IMAGENOLOGÍA**

---

reciba del servicio de salud a través de sus miembros responsables, la información concerniente al diagnóstico de su estado de salud, al pronóstico, al tratamiento, a los riesgos a los que médicamente está expuesto, a la duración probable de incapacitación y a las alternativas para el cuidado y tratamientos existentes, en términos que el paciente pueda razonablemente entender y estar habilitado para tomar una decisión sobre el procedimiento a seguirse. Exceptuándose las situaciones de emergencia. El paciente tiene derecho a que el servicio de salud le informe quién es el médico responsable de su tratamiento.

Art. 6.- Derecho a decidir. - Todo paciente tiene derecho a elegir si acepta o declina el tratamiento médico. En ambas circunstancias el servicio de salud deberá informarle sobre las consecuencias de su decisión.

Cabe mencionar que el Capítulo III de la misma Ley enuncia las normas sobre Amparo al Paciente en situaciones de Emergencia y en el Capítulo IV se contemplan las sanciones por falta de atención en situaciones de emergencia.

### **El paciente ante la Imagenología**

En líneas generales, una persona enferma es aquella que sufre dolor o malestar, por la acción de un agente, el cual puede ser una enfermedad o un accidente, o sea una dolencia física o psíquica lo cual lo coloca en una posición vulnerable, además de estar sumido en sentimientos tales como el temor, el miedo, la duda, etc. La realización de un examen complementario de diagnóstico por imagen constituye muchas veces un proceso largo y agresivo e implica, por ejemplo: pedir cita o turno, aguardar la fecha prevista, prepararse para el estudio o examen que en ocasiones son molestos, esperar la realización, el resultado y la explicación médica respectiva de los mismos. Asimismo, en muchas oportunidades el médico asistencial no informa al paciente lo que se le realizará generando sorpresa y enfrentamiento con una tecnología desconocida con equipos grandes y extraños, condiciones

que pueden aumentar su temor. Por otro lado, muchos de los estudios requieren de medios de contraste lo que implica maniobras agresivas como el abordaje arterial o venoso, o ingestión de sustancias poco agradables, que suman a la sintomatología del paciente los malestares propios de los efectos colaterales de los mismos.

### **El médico Imagenología o radiólogo**

Como se ha visto en temas anteriores la Imagenología es la especialidad médica que tiene como fin el diagnóstico y tratamiento de las enfermedades, utilizando como soporte técnico fundamental las imágenes y datos funcionales obtenidos por medio de radiaciones ionizantes o no ionizantes, y otras fuentes de energía. Comprende el conocimiento, desarrollo, realización e interpretación de las técnicas diagnósticas y terapéuticas de esta especialidad médica. Además, la especialidad incluye, procedimientos intervencionistas guiados por imágenes, con fines de diagnóstico y/o de tratamiento.

Se dice que es una especialidad clínico - imagenológica, ya que implica la evaluación del problema clínico del paciente y su asociación con los datos aportados por las imágenes. Las solicitudes de estudios imagenológicos se deben entender como consultas clínicas, por lo que es una especialidad de referencia que proporciona servicios de consulta a otras especialidades médicas.

Por tanto, el imagenólogo o Radiólogo es el médico que se especializa en el diagnóstico y tratamiento de enfermedades y lesiones utilizando técnicas de imágenes médicas tales como rayos X, tomografía computarizada, resonancia magnética, ultrasonido, etc. El especialista tiene competencias que son atribuidas de manera legal en atención a su formación y capacitación específica en el campo de la radiología médica, así como a la legalidad vigente internacional o nacional en la materia, las recomendaciones y protocolos profesionales establecidos por la sociedad médica y científica para cada actuación radiológica determinada. Se pueden identificar como competencias específicas de la

## MANUAL BÁSICO DE IMAGENOLÓGÍA

---

especialidad médica radiológica las siguientes:

- Garantizar la justificación de la prueba radiológica.
- Garantizar la calidad técnica y diagnóstica de la imagen.
- Garantizar la lectura e interpretación especializada de las imágenes.
- Garantizar un estudio dosimétricamente adecuado.
- Tener la adecuada información para cada acto médico y obtener el correspondiente consentimiento informado verbal o escrito en los supuestos que legalmente proceda.
- Archivar de la documentación clínica correspondiente.
- Implantar e implementar un programa de garantía de calidad del servicio de radiología.
- Control y supervisión del personal técnico y colaborador a su cargo.

En cumplimiento de su profesión se requiere utilizar cuantos medios conozca en la ciencia médica y estén a su disposición, lo cual lo obliga como a cualquier profesional de la medicina, a actualizarse y capacitarse de manera constante los avances científicos de su especialidad, a fin de poder prestar una atención adecuada y con las máximas garantías al paciente.

La capacitación curricular del especialista debe incluir, entre otros temas, los siguientes:

- Capacitación relativa a las bases físicas, indicaciones y limitaciones de todas las modalidades de obtención de imágenes.
- Capacitación general acerca del diagnóstico por imágenes en todas las modalidades y en todos los sectores del organismo.
- Capacitación en disciplinas afines como la anatomía, clínica, patología, fisiopatología, etc.
- Capacitación en protección radiológica y otras medidas de seguridad para el paciente pertinentes para cada modalidad de diagnóstico.
- Capacitación en la metodología de la investigación científica en

medicina.

- Capacitación en relación al soporte de funciones vitales ante reacciones adversas graves por la inyección de un medio de contraste.
- Capacitación en relación a la gestión de un servicio de diagnóstico por imágenes (30).

Las responsabilidades fundamentales del Médico Imagenólogo comprenden:

- a. Analizar las imágenes tomando en cuenta el cuadro clínico del paciente y emitir un informe imagenológico.
- b. Realizar el estudio en algunas modalidades de diagnóstico por imágenes y/o supervisar de la realización del mismo por parte del técnico encargado.
- c. Supervisar estudios de Tomografía Computarizada y Resonancia Magnética que incluye realizar reconstrucciones y manipulación de las imágenes post-procedimiento.
- d. Asegurar el cumplimiento de las medidas de seguridad para el paciente correspondientes a cada estudio.
- e. Brindar al paciente toda la información necesaria para que pueda comprender los objetivos del estudio y conocer los eventuales efectos adversos del mismo. Igualmente, debe brindar al paciente toda la información solicitada en relación al resultado del estudio al que se le ha sometido.
- f. Asegurar que el paciente comprende todo lo expresado en el texto del consentimiento informado, en los casos que éste sea requerido.
- g. Controlar la calidad de las imágenes obtenidas e indicar medidas correctivas en los casos que las requieran. En casos de fallas en las imágenes obtenidas, debe realizar las sugerencias pertinentes para la corrección de los errores.
- h. Realizar procedimientos intervencionistas con fines diagnósticos o terapéuticos guiados por técnicas de imágenes, lo cual incluye las entrevistas pre-procedimiento con el paciente y el

seguimiento post-procedimiento del mismo.

- i. Intervenir en la protección radiológica de los pacientes realizando acciones de acuerdo con los dos principios básicos de la protección radiológica: asegurar que las pruebas que usan radiaciones ionizantes se realicen con las menores dosis de radiación posibles manteniendo su capacidad diagnóstica, evitar que se efectúen exploraciones innecesarias y evaluar la justificación del estudio.
- j. Consulta imagenológica la cual consiste en la discusión con colegas clínicos o con otros imagenólogos sobre el diagnóstico y/o manejo de pacientes individuales con problemas clínicos concretos.
- k. Mantener una actualización de conocimientos mediante una participación periódica en actividades científicas dentro de la especialidad, tales como: asistencia a conferencias, sesiones clínicas, etc., con otros especialistas (multidisciplinarias) o con otros radiólogos. Estas reuniones son de gran utilidad para elaborar y actualizar los protocolos de actuación específicos, obtener y proporcionar conocimiento actual sobre los avances en el campo de la Imagenología y sus aplicaciones para la práctica asistencial y en otras especialidades conexas.
- l. Involucrarse en las tareas de gestión y administración referidas a la unidad o centro de diagnóstico.
- m. Constatar la orden del estudio por imagen aportado por el médico tratante y mantener la posibilidad de una comunicación directa entre el médico que solicita el estudio, el técnico que realiza el estudio y el médico que realiza el informe.
- n. Comunicarse con el médico tratante para sugerir otras modalidades de diagnóstico que podrían ser más adecuadas, en aquellos casos que lo estime pertinente según su opinión médica e indicar imágenes adicionales si la situación clínica lo requiere.
- o. Cumplir con los protocolos que indiquen todos los pasos a seguir para la realización de cada modalidad de diagnóstico por imagen en forma correcta, sin embargo, podrá variar ciertos as-

- pectos del estudio para lograr una mayor adaptación a la situación clínica y seguridad del paciente.
- p. Cumplir con las normativas establecidas en instrumentos legales relativas al uso de medios de contraste, seguridad del paciente, la bioética, la radiación, etc.
  - q. Emanar el informe médico el cual constituye un documento médico-legal relativo al estudio por imagen y para que sea útil cumplir con las condiciones del mismo, como son: incluir un resumen de los principales datos clínicos que motivan la solicitud del estudio, los datos técnicos relevantes referentes a la modalidad de diagnóstico aplicada e incluir una descripción clara y completa de los hallazgos patológicos, si los hay, etc. El informe debe ser remitido de manera oportuna al médico solicitante o incluido en la historia clínica y el paciente tiene también derecho a recibir una copia del mismo.
  - r. Procurar ejecutar el proceso de interpretación de las imágenes en un ambiente adecuado y confortable que permita concentrar su atención en el estudio minimizando los factores que puedan generar distracciones.
  - s. Brindar al paciente las primeras medidas de asistencia en el caso de la ocurrencia de algún efecto adverso frente a la inyección de un medio de contraste, o cualquier otra circunstancia durante el estudio, etc.

### **La relación médico – paciente**

La relación entre médico - paciente se afianza cada día más como una competencia fundamental de cualquier profesional de la salud. Ésta relación es entendida de manera sencilla y amplia como la relación de amistad que se establece entre el médico y su paciente con vistas a la curación, alivio y apoyo en la enfermedad. Así mismo fue indicado en tiempos remotos por Hipócrates: "... el enfermo es amigo del médico a causa del médico mismo".

## MANUAL BÁSICO DE IMAGENOLÓGÍA

---

La importancia de la relación médico – paciente de forma cercana es reconocida por Harrinson (31) como fundamento de la atención clínica y la cual debe ser cultivada en el marco del ejercicio de la medicina de hoy día la cual se encuentra inmersa en acelerados y cambiantes de los conocimientos científicos y el desarrollo tecnológico, expresa:

El ejercicio de la medicina ha cambiado de manera significativa... con una proliferación de los conocimientos científicos de forma incesante y acelerada. El uso generalizado de expedientes médicos electrónicos y de Internet ha modificado la manera en que los médicos practican la medicina, así como la forma en que obtienen e intercambian información. Es muy importante que el médico actual, al tiempo que busca integrar en su práctica diaria los volúmenes impresionantes de conocimientos científicos, no pierda de vista que la finalidad primordial de la medicina radica en dos factores: el primero, prevenir la enfermedad y tratar a las personas enfermas; y el segundo, el fundamento de la atención clínica óptima consiste en cultivar la relación cercana entre el médico y el enfermo.

La relación médico – paciente es una modalidad de las múltiples relaciones interpersonales que realiza el hombre y ha sido definida como el encuentro en que dos personas, el médico y el paciente, se comunican entre sí, uno como la persona enferma y el otro como persona capaz de prestar la ayuda desde sus conocimientos técnicos y sus habilidades profesionales.

Algunas consideraciones básicas se pueden hacer después de revisar material bibliográfico:

- Es una forma particular de relación social en la base de la cual descansa sobre todo una relación emocional
- Se le concede gran valor a aspectos psicológicos y deontológicos de la conducta del médico durante el proceso terapéutico
- Depende de manera directa y particular de las características individuales del paciente.

- Constituye la piedra angular de la gestión médico-asistencial
- Se basa en principios y valores éticos
- Puede ser resumida de manera breve como: Compañía, compasión, consuelo, ayuda y cuidados
- Se caracteriza por el reconocimiento de la persona concreta que es el paciente.
- El acompañamiento y el cuidado se sitúan como elementos fundamentales de la relación.
- Comprende la habilidad del médico de sintonizar con el paciente y adaptar el estilo más adecuado de relación, para llevar a cabo el proceso de diagnóstico y terapéutico del paciente.
- Propugna dentro del campo médico la afectividad, en el respeto y la confianza mutua, estando las decisiones centradas en el paciente informado y formado
- El médico debe contribuir con el propósito de esta relación para lo que es necesario entrenarse en habilidades de comunicación.

El propósito de la relación médico-paciente está ligado al principio de la beneficencia el cual exige del médico no solo conocimientos, técnica experiencia y maestría, sino también un conjunto de cualidades psicológicas y ético morales. Si no se establece una adecuada relación médico-paciente ningún examen o prueba es satisfactoria ya que la relación médico-paciente es un medio más de diagnóstico y terapéutico.

Entre los propósitos de la relación médico – paciente se enumeran:

- a. Ayudar al paciente
- b. En el contacto con el paciente se debe utilizar para construir la relación médico-paciente: la empatía, la confianza, la solidaridad y la posibilidad de sanación.
- c. Reconocer que diferentes pacientes, requieren enfoques diferentes y deben usarlos en una variedad de formas para conocer las necesidades del paciente.
- d. Intentar el médico de mejorar la relación con el paciente en cada encuentro de darse el caso de sucesivos exámenes.



- e. Es necesario explicar siempre el objetivo del examen, no manifestar duda sobre los resultados y controlar comunicaciones verbales y extra-verbales, ser discretos y evitar términos de mal pronóstico o diagnósticos desfavorables.
- f. Satisfacer la demanda de información del paciente o familiares en casos especiales de manera adecuada, programar siempre la forma y profundidad de la misma.
- g. Ser generador de confianza mutua
- h. Tener presente que el nivel de satisfacción del paciente está relacionado más con el tipo de relación humana que con el nivel técnico que tenga con su médico, por ello el correcto manejo de la comunicación se impone como parte de una relación médico – paciente. “Es incorrecto suponer que la efectividad de la comunicación y la calidad de la relación médico-paciente son proporcionales al tiempo de duración, lo importante es optimizar los segmentos de la comunicación y enriquecer emocionalmente el contenido de la relación médico-paciente” (32).
- i. Mantener en todo momento una comunicación efectiva, eficaz y oportuna con el paciente, lo cual incluye la entrega del informe, información veraz sobre la realización y resultados del examen o prueba.
- j. Mantener actitud abierta y alerta a las necesidades cambiantes del paciente.
- k. Involucrarse con el paciente en la medida de lo necesario para contribuir al restablecimiento de su salud.
- l. No limitar nuestra atención a pacientes que nos garanticen adherencia, “buena conducta” o salud mental.
- m. Crear un ambiente de intimidad adecuado.
- n. Autoconocimiento: promueve cualidades de empatía, honestidad y cuidado.
- o. Uso del efecto placebo que la relación médico – paciente tiene en sí misma.

# MANUAL BÁSICO DE **IMAGENOLOGÍA**

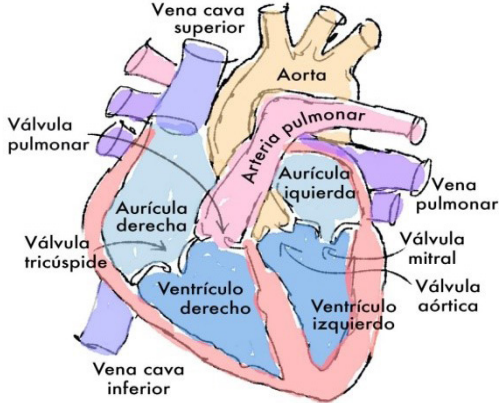
## **CAPÍTULO V**

PRUEBAS DE DIAGNÓSTICO POR IMAGEN DE  
ALGUNOS TRASTORNOS

## 5. Pruebas De Diagnóstico Por Imagen De Algunos Trastornos

### 5.1. Trastornos del corazón y los vasos sanguíneos

**Cuadro 11.** Pruebas de diagnóstico por imagen para trastornos del corazón y vasos sanguíneos

PRUEBAS DE DIAGNÓSTICO POR IMAGEN PARA TRASTORNOS DEL CORAZÓN Y VASOS SANGUÍNEOS	
<p>Las pruebas de diagnóstico por imagen estándar</p> <ul style="list-style-type: none"><li>• Ecocardiografía</li><li>• Radiografía de tórax</li><li>• Tomografía computarizada (TC)</li><li>• Resonancia Magnética</li><li>• Angiorresonancia magnética (ARM)</li><li>• Angiografía coronaria</li></ul>	<p><b>Figura 13.</b> El corazón</p>  <p>menudoscorazones.org. ¿Cómo es el corazón? [Internet]. 2021 [citado 12/08/2021]. Disponible en: <a href="https://www.menudoscorazones.org/cardiopatias-congenitas/recursos/como-es-el-corazon/">https://www.menudoscorazones.org/cardiopatias-congenitas/recursos/como-es-el-corazon/</a></p>

## ECOCARDIOGRAFÍA

La ecocardiografía es una prueba indolora que utiliza ondas de sonido para tomar imágenes de su corazón en movimiento.

Las imágenes muestran el tamaño y la forma de su corazón e indican también qué tan bien funcionan las cámaras y válvulas de su corazón.

Los médicos usan la ecocardiografía para diagnosticar muchos problemas cardíacos diferentes, y para comprobar lo grave que son. La información de una ecocardiografía puede indicar lo siguiente:

- Cambios en el tamaño del corazón por debilitamiento o los daños en las válvulas cardíacas, la presión arterial alta, etc.
- Fuerza de bombeo. Las mediciones que se obtienen en una ecocardiografía incluyen el porcentaje de sangre que se bombea de un ventrículo lleno con cada latido (fracción de eyección) y el volumen de sangre que bombea el corazón en un minuto (gasto cardíaco). Si el corazón no bombea suficiente sangre para satisfacer las necesidades del cuerpo, pueden presentarse síntomas de insuficiencia cardíaca.
- Daño del músculo cardíaco. Una ecocardiografía ayuda al médico a determinar si todas las partes de la pared cardíaca contribuyen normalmente a la actividad de bombeo del corazón. Las áreas del corazón que se mueven con debilidad pueden haber sufrido daños durante un ataque cardíaco o recibir muy poco oxígeno.
- Problemas de las válvulas. Una ecocardiografía puede ayudar al médico a determinar si las válvulas cardíacas se abren lo suficiente para permitir un flujo sanguíneo apropiado o si se cierran completamente para evitar la filtración de sangre.
- Defectos cardíacos. Se pueden observar problemas en las cavidades del corazón, conexiones anormales entre el corazón y los vasos sanguíneos principales y defectos cardíacos complejos presentes en el nacimiento.

Procedimiento:

- Para la prueba, un técnico aplica gel en su pecho.
- El gel ayuda a que las ondas de sonido lleguen al corazón.
- El técnico mueve un transductor (dispositivo parecido a una varita) alrededor de su pecho.
- El transductor está conectado a una computadora y transmite ondas de ultrasonido en su pecho, las que rebotan produciendo un efecto de eco.
- La computadora convierte los ecos en imágenes de su corazón.



<p><b>RADIOGRAFÍA DE TÓRAX</b></p>	<p>La radiografía de tórax se suelen emplear para iniciar el diagnóstico.</p> <p>Toma imágenes de los órganos y estructuras dentro del tórax, como el corazón, los pulmones y los vasos sanguíneos.</p> <p>Las proyecciones posteroanterior y lateral permiten obtener imágenes del tamaño y la forma de las aurículas y los ventrículos y de los vasos pulmonares. Casi siempre se requieren otras pruebas para describir con precisión la estructura y la función del corazón.</p> <p>La radiografía de tórax puede revelar signos de:</p> <ul style="list-style-type: none"><li>• Insuficiencia cardíaca.</li><li>• Trastornos pulmonares.</li><li>• Otras causas de síntomas no relacionados con enfermedades del corazón.</li></ul>
------------------------------------	--



<p><b>TOMOGRAFÍA COMPUTARIZADA</b></p>	<p>La tomografía computarizada cardiaca es una prueba de imagen indolora que utiliza rayos X para tomar imágenes claras del corazón y sus vasos sanguíneos.</p> <p>Las computadoras pueden combinar estas imágenes para crear un modelo tridimensional (3D) de todo el corazón.</p> <p>La prueba puede ayudar a los médicos a detectar o evaluar:</p> <ul style="list-style-type: none"><li>• Enfermedad de las arterias coronarias.</li><li>• Acumulación de calcio en las arterias coronarias.</li><li>• Problemas de la aorta.</li><li>• Problemas con la función cardíaca y las válvulas.</li><li>• Trastornos del pericardio.</li></ul> <p>Procedimiento:</p> <ul style="list-style-type: none"><li>• Antes de realizar la prueba, la persona recibirá una inyección de contraste.</li><li>• El tinte destaca su corazón y los vasos sanguíneos en las imágenes.</li><li>• El escáner de la tomografía computarizada es una máquina grande con forma de túnel.</li><li>• La persona permanece acostada sobre una mesa que se desliza en el escáner.</li><li>• La máquina toma las imágenes durante unos 15 minutos.</li></ul> <p>La Tomografía Computarizada Helicoidal se puede usar para evaluar:</p> <ul style="list-style-type: none"><li>• Pericarditis.</li><li>• Cardiopatías congénitas (en especial las conexiones arteriovenosas).</li><li>• Enfermedades de los grandes vasos (p. ej., aneurisma de aorta, disección de la aorta).</li><li>• Tumores cardíacos.</li><li>• Embolia pulmonar aguda.</li><li>• Tromboembolia pulmonar crónica y.</li><li>• Displasia ventricular derecha arritmógena.</li></ul> <p>La TC requiere un medio de contraste radiopaco, lo cual puede limitar su utilización en pacientes con compromiso renal.</p>
--	---

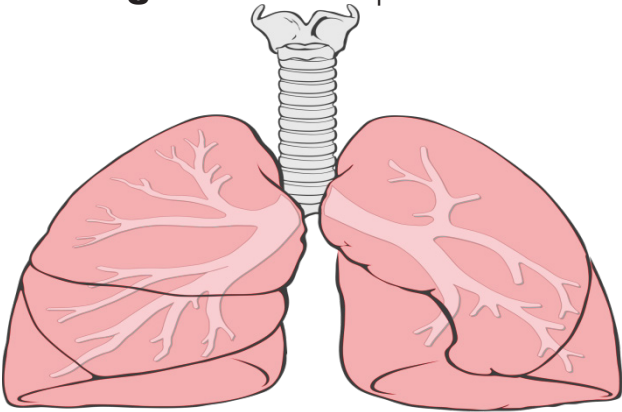
<p style="text-align: center;"><b>RESONANCIA MAGNÉTICA</b></p>	<p>La Resonancia Magnética convencional suele ser útil para evaluar áreas que rodean el corazón, en particular el mediastino y los grandes vasos, por ejemplo, para examinar aneurismas, disecciones y estenosis.</p> <p>La adquisición de imágenes con sincronización electrocardiográfica permite lograr una resolución de las imágenes similar a la de la TC o la ecocardiografía y delinear con claridad el espesor y el movimiento de la pared miocárdica, calcular los volúmenes de las cámaras, identificar tumores o coágulos intraluminales y los planos de las válvulas.</p> <p>Constituye una prueba de imagen indolora. Utiliza ondas de radio, imanes y una computadora para crear imágenes precisas del corazón. Ayuda al médico a saber si se tiene enfermedad cardíaca y la gravedad en caso de tenerla la persona.</p> <p>También puede ayudar al médico a decidir la mejor forma de tratar problemas cardíacos como:</p> <ul style="list-style-type: none"> <li>• Enfermedad de las arterias coronarias.</li> <li>• Problemas de válvulas cardíacas.</li> <li>• Pericarditis.</li> <li>• Tumores cardíacos.</li> <li>• Daño por un ataque al corazón.</li> </ul> <p>Procedimiento:</p> <ul style="list-style-type: none"> <li>• El equipo de resonancia magnética es grande y parece un túnel. Posee una mesa donde la persona se acuesta y la cual le introduce al mismo.</li> <li>• El procedimiento produce un fuerte ruido al tomar fotos del corazón.</li> <li>• El examen tarda entre 30 y 90 minutos.</li> <li>• Antes de la prueba, a veces, se puede administrar una inyección de colorante o de contraste. Este tinte destaca su corazón y los vasos sanguíneos en las imágenes.</li> </ul>
<p><b>ANGIORRESONANCIA (ARM)                      MAGNÉTICA</b></p>	<p>La angiorresonancia magnética (ARM) se emplea para evaluar el volumen sanguíneo (p. ej., en los vasos sanguíneos del tórax o el abdomen), y el flujo sanguíneo puede medirse en forma simultánea. La ARM puede ser útil para detectar aneurismas, estenosis u oclusiones en las arterias carótidas, coronarias, renales o periféricas. En la actualidad, se evalúa el empleo de esta técnica para detectar la trombosis venosa profunda.</p>

<b>ANGIOGRAFÍA CORONARIA</b>	<p>La angiografía o angiograma de corazón es un procedimiento que utiliza tintes de contraste y radiografías para observar el interior de las arterias. Puede mostrar si hay placa bloqueando las arterias y qué tan grave es el problema.</p> <p>Los médicos usan esta prueba para diagnosticar enfermedades cardíacas después de dolor en el pecho, un paro cardíaco repentino o resultados anormales de otras pruebas cardíacas, como un electrocardiograma o una prueba de estrés.</p> <p>Procedimiento: Generalmente para aplicar el tinte a sus arterias coronarias se realiza un cateterismo cardíaco. Luego se aplica a la persona rayos X especiales mientras el tinte fluye por sus arterias coronarias. El tinte permite al médico estudiar el flujo de sangre a través del su corazón y vasos sanguíneos</p>
------------------------------	--

**Fuente:** Elaboración propia

## 5.2. Trastornos Pulmonares

### Cuadro 12. Pruebas de diagnóstico por imagen para trastornos pulmonares

<b>PRUEBAS DE DIAGNÓSTICO POR IMAGEN PARA TRASTORNOS PULMONARES</b>	
<p>Las pruebas de tórax incluye el uso de:</p> <ul style="list-style-type: none"> <li>• Radiografías simples.</li> <li>• Tomografía computarizada (TC).</li> <li>• Angiografía por Tomografía Computarizada.</li> <li>• Resonancia magnética (RM).</li> <li>• Gammagrafía.</li> <li>• Ecografía.</li> </ul>	<p style="text-align: center;"><b>Figura 14.</b> Los pulmones</p>  <p>Patrick J. Lynch. Lungs-simple diagram of lungs and trachea [Internet]. 2006 [citado 12/08/2021]. Disponible en: <a href="https://es.wikipedia.org/wiki/Pulmones">https://es.wikipedia.org/wiki/Pulmones</a></p>



## MANUAL BÁSICO DE IMAGENOLOGÍA

<b>RADIOGRAFÍAS SIMPLES</b>	Con una radiografía de tórax se pueden visualizar: <ul style="list-style-type: none"><li>• Las neumonías, en su mayoría.</li><li>• Los tumores pulmonares.</li><li>• La enfermedad pulmonar obstructiva crónica (EPOC).</li><li>• El colapso pulmonar (atelectasia).</li><li>• La acumulación de aire (neumotórax) o de líquido (derrame pleural) en la cavidad pleural.</li></ul>
<b>TOMOGRAFÍA COMPUTARIZADA (TC)</b>	La exploración por Tomografía Computarizada del tórax puede demostrar varias afecciones de pulmón, como, por ejemplo: <ul style="list-style-type: none"><li>• Tumores benignos y malignos.</li><li>• Neumonías.</li><li>• Tuberculosis.</li><li>• Bronquiectasia.</li><li>• Fibrosis quística.</li><li>• Inflamación u otras enfermedades de la pleura (cobertura de los pulmones).</li><li>• Enfermedad pulmonar intersticial y crónica.</li><li>• Anormalidades congénitas.</li></ul>



<p><b>ANGIOGRAFÍA POR TOMOGRAFÍA COMPUTARIZADA</b></p>	<p>La angiografía por tomografía computarizada (ATC) utiliza una inyección de material de contraste en sus vasos sanguíneos y la tomografía computarizada para ayudar a diagnosticar y evaluar enfermedades de los vasos sanguíneos o condiciones relacionadas, tales como los aneurismas o bloqueos.</p> <p>La prueba utiliza un agente de contraste radiopaco inyectado en una vena de un brazo para producir imágenes de los vasos sanguíneos, entre ellos, la arteria que transporta la sangre del corazón a los pulmones (arteria pulmonar).</p> <p>La angiotomografía computarizada es útil para examinar los vasos sanguíneos y los órganos que dichos vasos irrigan en varias partes del cuerpo, tales como: cerebro, cuello, corazón, pecho, abdomen (riñones e hígado), pelvis, piernas y pies, manos y brazos.</p> <p>Los médicos utilizan esta prueba para diagnosticar y evaluar varias enfermedades de los vasos sanguíneos y condiciones relacionadas tales como:</p> <ul style="list-style-type: none"><li>• aneurismas</li><li>• bloqueos</li><li>• coágulos de sangre</li><li>• anomalías congénitas -de nacimiento- del sistema cardiovascular.</li><li>• vasos sanguíneos desorganizados, como las malformaciones vasculares</li><li>• lesiones</li><li>• tumores</li><li>• ruptura o desgarro de vasos.</li></ul>
--	--



<p style="text-align: center;"><b>RESONANCIA MAGNÉTICA (RM)</b></p>	<p>La Resonancia Magnética tiene una función relativamente limitada en la formación de imágenes pulmonares, pero se prefiere a la Tomografía Computarizada en circunstancias específicas, como en la evaluación de:</p> <ul style="list-style-type: none"><li>• Tumores del surco superior.</li><li>• Posibles quistes.</li><li>• Lesiones que limitan con la pared torácica</li><li>• La prueba tiene algunas ventajas como son la ausencia de exposición a la radiación, la visualización excelente de las estructuras vasculares, la falta de artefacto por hueso y el contraste excelente de los tejidos blandos.</li></ul> <p>En los pacientes con sospecha de embolia pulmonar en quienes no puede utilizarse el medio de contraste IV, la RM permite identificar a veces embolias proximales grandes, pero suele ser limitada en este trastorno.</p> <p>Los resultados anormales se pueden deber a:</p> <ul style="list-style-type: none"><li>• Un ensanchamiento o distensión anormal, estrechamiento o desgarre en la pared de la arteria principal que transporta sangre fuera del corazón (la aorta).</li><li>• Otros cambios anormales de los vasos sanguíneos principales en los pulmones o en el pecho.</li><li>• Acumulación de sangre o fluido alrededor del corazón o derrame pleural.</li><li>• Cáncer de pulmón o cáncer que se ha diseminado a los pulmones desde otra parte del cuerpo.</li><li>• Cáncer o tumores en el corazón.</li><li>• Cáncer o tumores en el pecho, por ejemplo, un tumor en el timo.</li><li>• Enfermedades en las que el músculo cardíaco se debilita, se extiende o tiene otro problema estructural (cardiomiopatía).</li><li>• Acumulación de fluido alrededor de los pulmones (derrame pleural).</li><li>• Daño y ensanchamiento de las vías aéreas grandes de los pulmones (bronquiectasia).</li><li>• Nódulos linfáticos agrandados.</li><li>• Infección del tejido cardíaco o de la válvula cardíaca.</li><li>• Cáncer esofágico.</li><li>• Linfoma en el pecho.</li><li>• Defectos congénitos del corazón.</li><li>• Tumores, nódulos o quistes en el pecho.</li></ul>
---	--

## GAMMAGRAFÍA

La gammagrafía pulmonar es un tipo de prueba nuclear de diagnóstico por imágenes que se realiza para observar sus pulmones, diagnosticar ciertos problemas de los pulmones y ver si un tratamiento está dando buen resultado.

Durante la prueba se utiliza cantidades minúsculas de materiales radiactivos de corta duración para mostrar el flujo de aire y de sangre en los pulmones. La sustancia radiactiva, llamada trazador, emite rayos gamma, que el equipo de gammagrafía recoge para producir una imagen de sus pulmones.

Generalmente, la gammagrafía pulmonar se realiza en dos etapas:

- Gammagrafía pulmonar de perfusión se observa cómo la sangre circula dentro de sus pulmones. Se inyecta una sustancia radiactiva en una vena y el escáner produce una imagen de cómo se distribuye a través de los vasos sanguíneos del pulmón. Si el escáner de perfusión es anómalo, es necesaria una segunda fase.
- Gammagrafía pulmonar de ventilación: se observa cómo el aire entra y sale de sus pulmones. En particular, cómo el aire pasa por los bronquios y los bronquiolos dentro de sus pulmones. La persona inhala un gas radiactivo y el escáner produce una imagen de cómo se distribuye el gas por los pulmones. Este procedimiento permite a los médicos determinar si el pulmón restante puede absorber suficiente oxígeno.

Una gammagrafía de ventilación y perfusión se realiza:

- Con mayor frecuencia para detectar un émbolo pulmonar - coágulo de sangre en los pulmones.
- Detectar circulación anormal (derivaciones) en los vasos sanguíneos de los pulmones (vasos pulmonares).
- Evaluar la función pulmonar regional (áreas pulmonares diferentes) en personas que padecen una enfermedad pulmonar avanzada, como EPOC.

Si los pulmones captan cantidades del radioisótopo inferiores a lo normal durante la prueba de ventilación o perfusión, se puede deber a cualquiera de los siguientes problemas:

- Obstrucción de las vías respiratorias.
- Enfermedad pulmonar obstructiva crónica (EPOC).
- Neumonía.
- Estrechamiento de la arteria pulmonar.
- Neumonitis (inflamación de los pulmones debido a la inhalación de una sustancia extraña).
- Émbolo pulmonar.
- Reducción de la capacidad de respiración y ventilación.

La gammagrafía pulmonar también se puede usar durante la evaluación preoperatoria de las personas a las que se les extirpa parte del pulmón para tratar el cáncer de pulmón.

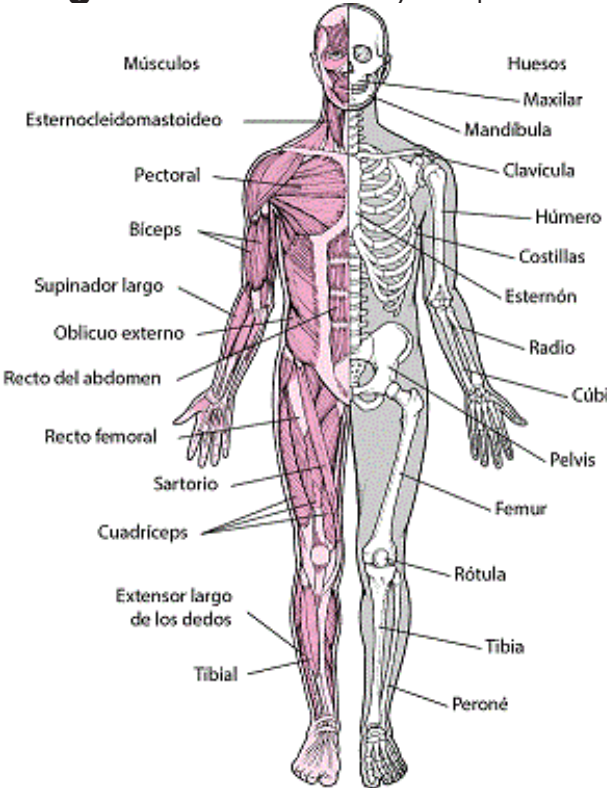


ECOGRAFÍA	<p>La ecografía pulmonar es una técnica segura y no invasiva útil en situaciones donde la radiografía de tórax no se usa habitualmente, siendo además rápida y libre de radiación. La prueba construye una imagen a partir de la reflexión de las ondas sonoras en el organismo.</p> <p>La ecografía se utiliza con frecuencia para detectar líquido en la cavidad pleural (espacio que se encuentra entre las dos capas de la pleura que recubren el pulmón). Pero se puede utilizar también para guiar a la una extracción del líquido con ayuda de una aguja.</p> <p>Se puede realizar la ecografía a pie de cama para diagnosticar el neumotórax.</p> <p>La ecografía endobronquial</p> <p>La ecografía endobronquial es una nueva técnica diagnóstica en la medicina pulmonar.</p> <p>Al emplear ultrasonidos en la punta del broncoscopio se puede evaluar el tejido de alrededor del sistema respiratorio y aplicarse técnicas invasivas. Su empleo permite realizar con facilidad tanto el diagnóstico histopatológico de la masa, entre ellas: enfermedad maligna, tuberculosis, sarcoidosis, etc. Puede determinar el estadio de la enfermedad maligna.</p> <p>Puede usarse junto con la broncoscopia para ayudar a guiar al médico cuando necesita obtener una muestra de tejido pulmonar para buscar cáncer (biopsia con aguja). En este caso, la sonda de ecografía se encuentra en el broncoscopio para obtener imágenes desde el interior de las vías respiratorias.</p>
-----------	---

**Fuente:** Elaboración propia

5.3. Trastornos Musculoesqueléticos

**Cuadro 13.** Pruebas de diagnóstico por imagen para trastornos musculoesqueléticos

PRUEBAS DE DIAGNÓSTICO POR IMAGEN PARA TRANSTORNOS MUSCULOESQUELÉTICOS	
<p>Existen diversos tipos de pruebas de diagnóstico por la imagen para diagnosticar trastornos musculoesqueléticos:</p> <ul style="list-style-type: none"> <li>• Radiografías.</li> <li>• Resonancia Magnética Nuclear (RMN).</li> <li>• Gammagrafía ósea.</li> <li>• Tomografía computarizada (TC).</li> <li>• Densitometría ósea (DMO).</li> <li>• Ecografía.</li> </ul>	<p><b>Figura 15.</b> Musculo y esqueleto</p>  <p>Alexandra Villa-Forte. Músculos [Internet]. 2019 [citado 12/08/2021]. Disponible en: <a href="https://www.msmanuals.com/es/hogar/trastornos-de-los-huesos,-articulaciones-y-m%C3%BAsculos/biolog%C3%ADa-del-sistema-musculoesquel%C3%A9tico/m%C3%BAsculos">https://www.msmanuals.com/es/hogar/trastornos-de-los-huesos,-articulaciones-y-m%C3%BAsculos/biolog%C3%ADa-del-sistema-musculoesquel%C3%A9tico/m%C3%BAsculos</a></p>



<p style="text-align: center;"><b>RADIOGRAFÍAS</b></p>	<p>La radiografía es una técnica diagnóstica que se hace en primer lugar ya que los rayos X son muy útiles para detectar anomalías en el hueso. Se utilizan para evaluar zonas óseas que presenten dolor, deformidades o en las que se sospeche alguna anomalía.</p> <p>La radiografía puede ser de un brazo o una pierna completa, o alguna de sus partes: el pie, el tobillo, la pierna, la mano, la muñeca, el antebrazo, el brazo. También de los huesos y articulaciones que conforman la columna vertebral, la pelvis, los hombros o el cráneo.</p> <p>Con frecuencia la técnica ayuda a diagnosticar:</p> <ul style="list-style-type: none"><li>• Fracturas.</li><li>• Tumores.</li><li>• Traumatismos.</li><li>• Infecciones.</li><li>• Deformaciones (por ejemplo, displasia del desarrollo de la cadera).</li><li>• También, son útiles para mostrar las alteraciones que confirman que una persona tiene una determinada clase de artropatía (por ejemplo, artrosis o artritis reumatoide).</li></ul> <p>La radiografía simple no muestra los tejidos blandos, como: tendones o nervios, músculos, bolsas sinoviales y ligamentos.</p>
--	---



<p><b>RESONANCIA MAGNÉTICA NUCLEAR (RMN)</b></p>	<p>La resonancia magnética nuclear (RMN) es un examen no invasivo que emplea un campo magnético potente, ondas de radio y una computadora para crear imágenes detalladas de las estructuras internas del cuerpo, no utiliza radiación (rayos X) y es utilizado para diagnosticar enfermedades.</p> <p>La Resonancia Magnética Nuclear (RMN) es una prueba valiosa sobre todo en el diagnóstico por imagen de los músculos, los ligamentos y los tendones. Se puede utilizar cuando se piensa que la causa del dolor es una alteración grave en los tejidos blandos como, por ejemplo, la rotura de un ligamento o tendón principal o el daño de estructuras importantes en el interior de la articulación de la rodilla.</p> <p>Es decir, se usa principalmente para examinar:</p> <ul style="list-style-type: none"><li>• Las principales articulaciones.</li><li>• La columna, para el dolor de espalda.</li><li>• Los tejidos blandos (músculos, tendones y ligamentos) de las extremidades.</li></ul> <p>La prueba se lleva a cabo para evaluar o diagnosticar fundamentalmente:</p> <ul style="list-style-type: none"><li>• Enfermedades de las articulaciones como la artritis degenerativa.</li><li>• Desgarro de meniscos, ligamentos y tendones en rodilla o el desgarro del manguito rotador y el labrum en hombros o cadera.</li><li>• Fracturas. Especialmente pequeñas fracturas de cadera y pelvis.</li><li>• Anomalías en los discos de la columna como una hernia de disco.</li><li>• La integridad de la columna vertebral luego de un trauma.</li><li>• Lesiones deportivas y laborales causadas por esfuerzos repetidos, vibraciones o impactos fuertes.</li><li>• Infecciones como la osteomielitis.</li><li>• Tumores primarios y metástasis que afectan tejidos blandos alrededor de las articulaciones y extremidades (tales como músculos, huesos y articulaciones).</li><li>• Dolor, inflamación o sangrado en los tejidos dentro o alrededor de las articulaciones y extremidades.</li><li>• Malformaciones congénitas.</li><li>• Escoliosis congénita e idiopática.</li><li>• Médula anclada.</li></ul>
--	--



## GAMMAGRAFÍA ÓSEA

La gammagrafía ósea constituye una prueba de diagnóstico por imagen de medicina nuclear que utiliza pequeñas cantidades de material radioactivo y ayuda a diagnosticar y controlar varios tipos de enfermedades óseas y condiciones de los huesos lo cual incluye fracturas, infecciones y cáncer.

- La capacidad de explorar todo el esqueleto hace que este método o prueba sea muy útil para diagnosticar una amplia gama de trastornos óseos, entre ellos:
- Fracturas
- Artritis
- Enfermedad ósea de Paget
- Tumor o cáncer de hueso que se origina en los huesos
- Cáncer que se origina en un lugar diferente y se metastatiza a los huesos
- Infección de las articulaciones, prótesis articulares o huesos (osteomielitis)
- Suministro de sangre a los huesos alterado o muerte del tejido óseo (necrosis avascular).
- Evaluar trastornos metabólicos, como osteomalacia, hiperparatiroidismo primario, osteoporosis, síndrome de dolor regional complejo y enfermedad de Paget.

Procedimiento:

- La prueba requiere administrar por vía intravenosa una cantidad muy pequeña de material radiactivo (marcador) dentro de una vena y se detecta mediante un dispositivo que explora el hueso.
- La sustancia viaja a través de la sangre hasta los huesos y órganos.
- A medida que esta va desapareciendo, emite un poco de radiación.
- Esta es detectada por una cámara que lentamente escanea el cuerpo.
- La cámara toma imágenes de cuánta cantidad de marcador radiactivo se acumula en los huesos.
- Se crea una imagen de este que puede ser observado en una pantalla de computadora.

Gammagrafía ósea trifásica para detectar infección en el hueso  
Si una gammagrafía ósea se lleva a cabo para ver si la persona tiene una infección en el hueso, las imágenes se pueden tomar poco después de la inyección del material radiactivo y de nuevo de 3 a 4 horas después, cuando se ha acumulado en los huesos.

Enfermedad ósea metastásica

A objeto de evaluar si el cáncer se ha diseminado al hueso o enfermedad ósea metastásica, las imágenes se toman solamente después de 3 a 4 horas de espera.

La parte de escaneo del examen dura aproximadamente 1 hora. La cámara del escáner se puede mover por encima y al alrededor de la persona y puede ser necesario que esta cambie de posiciones.

Probablemente se le solicitará beber agua adicional después de recibir el marcador radiactivo para evitar que el material se le acumule en la vejiga.



## TOMOGRAFÍA COMPUTARIZADA (TC)

La tomografía computarizada de los huesos se realiza para evaluar los huesos, los tejidos blandos como el cartílago, los músculos y los tendones; y las articulaciones para ver si tienen daños, lesiones, fracturas u otros problemas.

Sirve para diagnosticar trastornos musculares y óseos, como tumores óseos y fracturas.

Procedimiento:

Generalmente una tomografía computarizada de los huesos, articulaciones y tejidos blandos sigue este proceso:

- Se le solicita a la persona se quite la ropa, las joyas u otros objetos que puedan interferir con el procedimiento, tales como: dentaduras postizas, anteojos, horquillas del pelo, audífonos, etc.
- Debe retirarse la ropa y colocar la bata que se le suministre.
- Si la tomografía es con material de contraste, le pondrán una vía intravenosa en su mano o brazo para inyectar la tintura de contraste.
- Debe acostarse en la mesa estrecha de exploración que entra deslizándose por una abertura grande y circular del tomógrafo (escáner) que tiene forma de anillo. Se podrían utilizar almohadas y correas para evitar que se mueva durante el procedimiento.
- El tecnólogo estará en otro cuarto donde están situados los controles del escáner. Los parlantes localizados dentro del escáner permitirán que el tecnólogo se comunique con usted y lo escuche. Usted tendrá un botón para llamar al tecnólogo por si tiene problemas durante el procedimiento. El tecnólogo estará vigilándolo en todo momento y estará en constante comunicación.
- El escáner comenzará a girar alrededor suyo y los rayos X pasarán a través de su cuerpo por períodos breves.
- Podrá escuchar ruidos y chasquidos, que son normales.
- Los rayos X absorbidos por los tejidos del cuerpo serán detectados por el escáner y enviados a la computadora.
- La computadora transformará la información en una imagen que será interpretada por el radiólogo.
- Es importante quedarse muy quieto durante la exploración. Es posible que le pidan contener su respiración por unos instantes en distintos momentos durante la exploración.
- Si se utiliza material de contraste, lo sacarán del escáner una vez finalizada la primera serie de imágenes. Después de haber administrado el material de contraste, le tomarán una segunda serie de imágenes.
- Si se utiliza material de contraste, puede sentir algunos efectos cuando se inyecta el contraste en la vía IV entre ellos: sensación de sofoco, gusto salado o metálico en la boca, dolor de cabeza breve o náuseas. Por lo general, estos efectos solo duran algunos instantes.
- Debe avisarse al tecnólogo si se tiene dificultades para respirar, sudoración, entumecimiento o palpitaciones.
- Cuando haya finalizado el procedimiento, lo retirarán del escáner y si le habían colocado una línea intravenosa, se la quitarán.
- Es posible que tenga que esperar un momento mientras el radiólogo observa las imágenes para asegurarse de que estén claras.

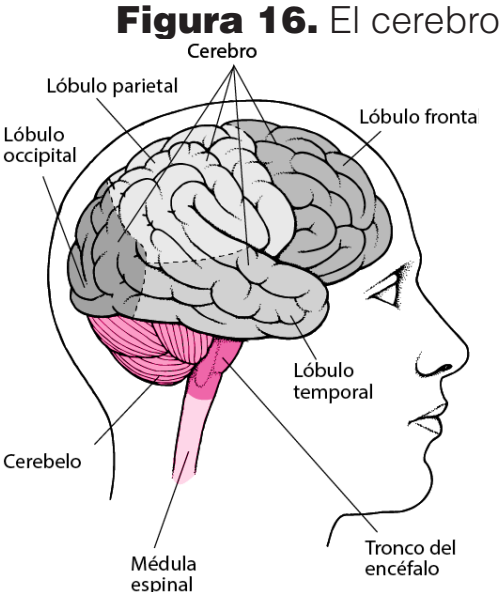
<p><b>DENSITOMETRÍA ÓSEA (DMO)</b></p>	<p>La densitometría ósea es una prueba de diagnóstico por imagen que utiliza rayos X o ultrasonidos los cuales los utilizan máquinas portátiles que miden la densidad en los huesos de la mano o de los pies.</p> <p>Esta prueba sirve para medir la densidad de los huesos. La densidad ósea se mide habitualmente en los huesos de la cadera o en las vértebras.</p> <p>Las máquinas que se utilizan pasan lentamente por el área a explorar emitiendo un haz de dosis baja de rayos X, generando imágenes en un ordenador que realiza las mediciones de la densidad ósea en los huesos explorados.</p> <p>La densitometría ósea se usa para:</p> <ul style="list-style-type: none"><li>• Diagnosticar osteopenia o baja masa ósea</li><li>• Diagnosticar y controlar la enfermedad denominada osteoporosis</li><li>• Predecir el riesgo de futuras fracturas</li><li>• Ver si el tratamiento para la osteoporosis está dando resultado.</li></ul> <p>Procedimiento</p> <p>Existen diversas formas de medir la densidad ósea. La más común y precisa utilizar un procedimiento llamado absorciometría de rayos X de energía dual, conocido como prueba DEXA y durante esta:</p> <ul style="list-style-type: none"><li>• La persona se acuesta de espaldas en una mesa acolchada. Es posible que pueda dejarse la ropa puesta</li><li>• Tal vez se tenga que acostar con las piernas estiradas o le pidan que las apoye en una plataforma acolchada</li><li>• Una máquina de escaneo pasa sobre la parte baja de la columna y la cadera.</li><li>• Al mismo tiempo, otra máquina de escaneo llamada generador de fotones pasa por debajo de la persona.</li><li>• Las imágenes de ambas máquinas se combinan y se envían a una computadora.</li><li>• El médico observa las imágenes en la pantalla de una computadora</li><li>• Mientras las máquinas estén trabajando, la persona debe quedarse muy quieta. Tal vez le pidan que contenga la respiración</li><li>• Para medir la densidad ósea en un antebrazo, un dedo, una mano o un pie, el profesional de la salud puede usar un dispositivo portátil llamado escáner DEXA periférico (p-DEXA).</li></ul> <p>Los resultados pueden ser:</p> <ul style="list-style-type: none"><li>• Puntuación T de -1.0 o más alta: Se considera densidad ósea normal.</li><li>• Puntuación T de entre -1.0 y -2.5: Significa que tiene una densidad ósea baja (osteopenia) y que puede estar en riesgo de osteoporosis.</li><li>• Puntuación T de -2.5 o menos: Significa que probablemente tiene osteoporosis.</li></ul>
--	--

<b>ECOGRAFÍA</b>	<p>Las principales indicaciones de la ecografía musculoesquelética son:</p> <ul style="list-style-type: none"> <li>• Lesiones musculotendinosas, roturas ligamentosas.</li> <li>• Lesiones articulares de hombro, rodilla, tobillo, codo, muñeca y cadera.</li> <li>• Patología laboral, deportiva, por accidentes de tráfico, traumatológica y reumatológica.</li> <li>• Diagnóstico ecográfico de estructuras normales.</li> </ul> <p>Con mayor frecuencia es utilizada para identificar la inflamación en y alrededor de las articulaciones y roturas o inflamación en los tendones.</p>
------------------	---

**Fuente:** Elaboración propia

## 5.4. Enfermedades cerebrales, medulares y nerviosas

### Cuadro 14. Pruebas de diagnóstico por imagen para enfermedades cerebrales, medulares y nerviosas

<b>PRUEBAS DE DIAGNÓSTICO POR IMAGEN PARA ENFERMEDADES CEREBRALES, MEDULARES Y NERVIOSAS</b>	
<p>Las pruebas de diagnóstico por la imagen que se utilizan usualmente para diagnosticar los trastornos del sistema nervioso o neurológicos son las siguientes:</p> <ul style="list-style-type: none"> <li>• Tomografía computarizada (TC).</li> <li>• Resonancia magnética nuclear (RMN) de cabeza.</li> <li>• Angiografía Cerebral.</li> <li>• Ultrasonido craneal y Doppler transcraneal.</li> </ul> <p>Otros estudios de diagnóstico por imágenes neurológicas:</p> <ul style="list-style-type: none"> <li>• Angiografía con catéter cerebral.</li> <li>• Ecografía Doppler dúplex.</li> <li>• Ecoencefalografía.</li> <li>• Mielografía.</li> </ul>	<p style="text-align: center;"><b>Figura 16. El cerebro</b></p>  <p>Steven A. Goldman. Cerebro [Internet]. 2018 [citado 12/08/2021]. Disponible en: <a href="https://www.msmanuals.com/es/hogar/enfermedades-cerebrales,-medulares-y-nerviosas/biolog%C3%A1-Da-del-sistema-nervioso/cerebro">https://www.msmanuals.com/es/hogar/enfermedades-cerebrales,-medulares-y-nerviosas/biolog%C3%A1-Da-del-sistema-nervioso/cerebro</a></p>



<p><b>TOMOGRAFIA COMPUTARIZADA (TC)</b></p>	<p>La tomografía computarizada (TC o TAC) es una prueba de diagnóstico por imágenes e igual que los rayos X tradicionales, produce múltiples imágenes o fotografías del interior del cuerpo.</p> <p>La exploración por TC brinda información más detallada que las radiografías convencionales (rayos X) sobre lesiones en la cabeza, tumores cerebrales, derrames cerebrales y otras enfermedades cerebrales.</p> <p>La TC para exploración de la cabeza se usa generalmente para detectar:</p> <ul style="list-style-type: none"><li>• Tumores cerebrales</li><li>• Sangrados, lesiones cerebrales y fracturas del cráneo en pacientes con lesiones en la cabeza</li><li>• Sangrados causados por rupturas o fisuras de aneurisma en un paciente con dolores de cabeza repentinos</li><li>• Coagulo de sangre o sangrada dentro del cerebro no bien el paciente presentó síntomas de un derrame cerebral</li><li>• Derrame cerebral con técnica denominada Perfusión por TAC</li><li>• Cavidades cerebrales agrandadas (ventrículos) en pacientes con hidrocefalia.</li><li>• Enfermedades o malformaciones del cráneo</li></ul> <p>También se utiliza para:</p> <ul style="list-style-type: none"><li>• Evaluar en qué medida se encuentra dañado el hueso y el tejido blando en pacientes con traumatismo facial y planificar la reconstrucción quirúrgica</li><li>• Diagnosticar enfermedades del hueso temporal al costado del cráneo, que puede provocar problemas auditivos</li><li>• Determinar si la inflamación u otros cambios están presentes en los senos paranasales</li></ul> <p>Con la técnica denominada angiografía por TAC se puede evaluar aneurismas, malformaciones arteriovenosas, y los vasos sanguíneos.</p>
---	--



<p><b>RESONANCIA MAGNÉTICA NUCLEAR (RMN) DE CABEZA</b></p>	<p>La resonancia magnética nuclear (RMN) es un examen no invasivo, no utiliza radiación (rayos X), pero emplea un campo magnético potente, ondas de radio y una computadora para crear imágenes detalladas de las estructuras internas del cuerpo y utilizado para el diagnóstico de enfermedades. La RMN no utiliza radiación (rayos X).</p> <p>Actualmente esta prueba de diagnóstico por imágenes es más sensible y se utiliza en la práctica clínica de rutina para visualizar la cabeza y de manera especial el cerebro.</p> <p>Los usos más comunes de este procedimiento pueden ayudar a diagnosticar condiciones como son:</p> <ul style="list-style-type: none"><li>• Hidrocefalia.</li><li>• Causas de epilepsia o convulsiones.</li><li>• Infecciones.</li><li>• Derrame cerebral.</li><li>• Tumores cerebrales.</li><li>• Enfermedades crónicas como la esclerosis múltiple.</li><li>• Hemorragias en ciertos pacientes con trauma.</li><li>• Enfermedades de los ojos y el oído interno.</li><li>• Enfermedad de la glándula pituitaria</li><li>• Problemas vasculares como: aneurisma, oclusión arterial o trombosis venosa.</li></ul>
--	--



<p style="text-align: center;"><b>ANGIOGRAFÍA CEREBRAL</b></p>	<p>La angiografía es un examen médico de invasión mínima que utiliza rayos X y un material de contraste que contiene yodo, para producir fotografías de los vasos sanguíneos en el cerebro.</p> <p>Algunos de los usos comunes de este procedimiento son:</p> <p>Detectar o confirmar anomalías dentro de los vasos sanguíneos en el cerebro, e incluye:</p> <ul style="list-style-type: none"><li>• Aneurisma, un bulto o protuberancia que se desarrolla en una arteria debido a la debilidad de la pared arterial.</li><li>• Arteriosclerosis (estrechamiento de las arterias).</li><li>• Malformación arteriovenosa, un nudo de vasos sanguíneos dilatados que altera el flujo normal de la sangre en el cerebro.</li><li>• Vasculitis, una inflamación de los vasos sanguíneos que generalmente produce el angostamiento de los mismos.</li><li>• Tumor cerebral.</li><li>• Coágulo sanguíneo.</li><li>• Disección arterial (desgarro en la pared de una arteria)</li><li>• Ataque cerebral.</li></ul> <p>Una angiografía cerebral puede ser realizada para:</p> <ul style="list-style-type: none"><li>• Evaluar arterias de la cabeza y cuello antes de la cirugía.</li><li>• Proveer información adicional sobre anomalías vistas en una RMN o TAC de la cabeza, tales como el flujo de sangre hacia el tumor.</li><li>• Preparar para otros tratamientos médicos, tales como la extirpación quirúrgica de un tumor.</li><li>• Preparación para el tratamiento de invasión mínima de una anomalía en un vaso sanguíneo.</li></ul> <p>La prueba se puede usar también para ayudar a diagnosticar la causa de síntomas como:</p> <ul style="list-style-type: none"><li>• dolores de cabeza severos</li><li>• habla con balbuceo</li><li>• mareos</li><li>• visión doble o borrosa</li><li>• debilidad o adormecimiento</li><li>• pérdida de coordinación o balance</li></ul> <p>Procedimiento:</p> <p>En la angiografía cerebral, un tubo fino de plástico llamado catéter es insertado en una arteria de la pierna o del brazo a través de una pequeña incisión en la piel.</p> <p>Usando rayos X como guía, el catéter es desplazado hasta el área que está siendo examinada.</p>
--	--



<p><b>ULTRASONIDO CRANEAL / DOPPLER TRANSCRANEAL</b></p>	<p>Generalidades del Ultrasonido</p> <ul style="list-style-type: none"><li>• El ultrasonido es seguro e indoloro.</li><li>• Produce imágenes del interior del organismo usando ondas de sonido.</li><li>• Las imágenes por ultrasonido también son conocidas como exploración por ultrasonido o ecografía.</li><li>• Utiliza una pequeña sonda denominada transductor y un gel que se coloca directamente sobre la piel.</li><li>• Ondas sonoras de alta frecuencia viajan desde la sonda a través del gel y hacia adentro del cuerpo.</li><li>• La sonda recoge los sonidos que rebotan. Una computadora utiliza esas ondas sonoras para crear una imagen.</li><li>• Los exámenes por ultrasonido no utilizan radiación como (como la que se usa en los rayos X).</li><li>• Debido a que las imágenes se capturan en tiempo real, pueden mostrar la estructura y el movimiento de los órganos internos del cuerpo.</li><li>• También pueden mostrar la sangre fluyendo por los vasos sanguíneos.</li><li>• Las imágenes por ultrasonido es un examen médico no invasivo que ayuda a los médicos a diagnosticar y tratar condiciones médicas.</li><li>• Existen dos tipos de exámenes por ultrasonido del cráneo</li></ul> <ol style="list-style-type: none"><li>1. El Doppler transcraneal (se usa para evaluar el tejido cerebral)</li><li>2. Ultrasonido craneal o de cabeza (se usa para el flujo de sangre hacia el cerebro)</li></ol> <p>1. Ultrasonido craneal/ultrasonido de la cabeza</p> <p>El examen por ultrasonido de la cabeza produce imágenes del cerebro y del fluido cerebroespinal que fluye y que está contenido dentro de ventrículos cerebrales; el fluido llena las cavidades ubicadas en la porción profunda del cerebro.</p> <p>Se realizan usualmente en niños pequeños, ya que sus cráneos no se han formado completamente debido a que las ondas de ultrasonido no pasan fácilmente a través del hueso.</p> <p>El espacio entre esos huesos del cráneo proporciona una "ventana" que permite a los haces de ultrasonido pasar libremente hacia y desde el cerebro.</p> <p>La sonda de ultrasonido con un poco de gel se coloca en la parte exterior de la cabeza, en una de esas regiones donde no hay hueso..</p>
--	--

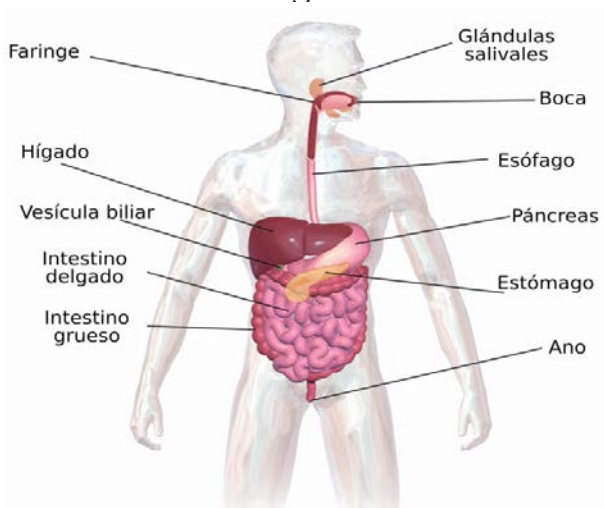


<p>OTROS ESTUDIOS DE DIAGNÓSTICO POR IMÁGENES NEUROLÓGICAS</p> <ul style="list-style-type: none"><li>• Angiografía con catéter cerebral</li><li>• Ecografía Doppler dúplex</li><li>• Ecoencefalografía</li><li>• Mielografía</li></ul>	<p>Angiografía con catéter cerebral Las radiografías tomadas después de inyectar un agente radiopaco a través de un catéter intraarterial muestran las arterias cerebrales y las estructuras venosas individuales del encéfalo. Con el procesamiento digital de los datos (angiografía por sustracción digital), pequeñas cantidades del agente pueden producir imágenes de alta resolución. Angiografía cerebral complementa a la TC y la RM para delinear el sitio y la vascularización de las lesiones intracraneales Ha sido el método estándar para el diagnóstico de las arterias estenóticas u ocluidas, la ausencia congénita de vasos, los aneurismas y las malformaciones arteriovenosas. Es posible visualizar vasos de tan solo 0,1 mm. Sin embargo, su uso ha disminuido espectacularmente con el advenimiento de la ARM y la angiografía por TC. Aún se utiliza de rutina cuando se sospecha una vasculitis cerebral y cuando pueden ser necesarias intervenciones angiográficas (p. ej., angioplastia, colocación de una endoprótesis, trombólisis intraarterial y obliteración de un aneurisma). Ecografía Doppler dúplex Este procedimiento es seguro, rápido y no invasivo puede evaluar la disección, la estenosis, la oclusión y la ulceración de la bifurcación carotídea. No proporciona los detalles de la angiografía. Es preferible a la ecografía Doppler periorbitaria y a la oculopletismografía para evaluar a los pacientes con ataques isquémicos transitorios de la arteria carótida y útil para seguir una anomalía en el tiempo. La ecografía Doppler transcraneal ayuda a evaluar el flujo sanguíneo residual después de la muerte encefálica, el vasoespasmo de la arteria cerebral media después de la hemorragia subaracnoidea y el accidente cerebrovascular vertebrobasilar. Ecoencefalografía Para detectar hemorragia e hidrocefalia en niños &lt; 2 años la ecografía se puede utilizar junto a la cama del paciente (de manera habitual en la unidad de cuidados intensivos neonatal). La Tomografía Computarizada ha reemplazado a la ecoencefalografía en los niños mayores y los adultos.</p>
--	--

**Fuente:** Elaboración propia

**5.5. Trastornos gastrointestinales**

**Cuadro 15.** Pruebas de diagnóstico por imagen para trastornos gastrointestinales

<b>PRUEBAS DE DIAGNÓSTICO POR IMAGEN PARA TRASTORNOS GASTROINTESTINALES</b>	
<p>Existen diversos tipos de pruebas de diagnóstico por la imagen para los trastornos gastrointestinales:</p> <ul style="list-style-type: none"> <li>• Radiografía del tracto gastrointestinal (GI) superior</li> <li>• Tomografía Computarizada de abdomen y pelvis (Colonografía por TC y Enterografía por TC)</li> <li>• Ecografía o ultrasonido abdominal y ultrasonido Doppler</li> <li>• Resonancia magnética (RM) de abdomen, Enterografía por RMN y Colangiopancreatografía por resonancia magnética (CPRM)</li> </ul>	<p><b>Figura 17.</b> Componentes del sistema digestivo</p>  <p><b>Los componentes del Sistema Digestivo</b></p> <p>Janire Manzananas. Aparato digestivo [Internet]. 2019 [citado 12/08/2021]. Disponible en: <a href="https://www.esalud.com/aparato-digestivo/">https://www.esalud.com/aparato-digestivo/</a></p>



<p style="text-align: center;"><b>RADIOGRAFÍA DEL TRACTO GASTROINTESTINAL (GI) SUPERIOR</b></p>	<p>La radiografía del tracto gastrointestinal superior o GI superior utiliza una forma de radiografía en tiempo real denominada fluoroscopia y un material de contraste a base de bario para producir imágenes del esófago, el estómago y el intestino delgado.</p> <p>Es una prueba segura, no invasiva, y se puede utilizar para ayudar a diagnosticar en forma precisa el dolor, el reflujo gástrico de ácido, la sangre en las heces y otros síntomas.</p> <p>Consiste en un examen de rayos X del esófago, el estómago y la primera parte del intestino delgado conocido también como duodeno.</p> <p>Las imágenes se producen al usar una forma especial de rayos X llamada fluoroscopia y un medio de contraste de ingesta oral como el barrio.</p> <p>La prueba de GI superior ayuda a evaluar la función digestiva y puede detectar:</p> <ul style="list-style-type: none"><li>• Tumores</li><li>• Úlceras</li><li>• Inflamación del esófago, el estómago y el duodeno</li><li>• Obstrucciones</li><li>• Hernias hiatales</li><li>• Anormalidades de la pared muscular de los tejidos del tracto gastrointestinal</li><li>• Problemas anatómicos como la malrotación intestinal o retorcimiento de los intestinos de un bebé.</li><li>• Se utiliza también para ayudar a diagnosticar la causa de síntomas tales como:<ul style="list-style-type: none"><li>• dificultad al tragar</li><li>• dolor torácico y abdominal</li><li>• reflujo</li><li>• vómitos sin causa</li><li>• indigestión severa</li><li>• sangre en heces que indican sangrado GI interno.</li></ul></li></ul>
---	--



## **TOMOGRAFÍA COMPUTARIZADA (TC) DE ABDOMEN Y LA PELVIS COLONOGRAFÍA POR TC Y ENTEROGRAFÍA POR TC**

### **1. Tomografía computarizada (TC) del abdomen y la pelvis**

Es una prueba de diagnóstico por imágenes rápida, indolora, no invasiva y precisa, utilizada para ayudar a detectar enfermedades del intestino delgado, del colon y de otros órganos internos.

Generalmente se utiliza para determinar la causa de un dolor al que no se le encuentra una explicación.

La exploración por TC en casos de emergencia, puede identificar lesiones y hemorragias internas lo suficientemente rápido como para ayudar a salvar vidas.

Por lo general, la prueba se usa para diagnosticar la causa de dolor abdominal o pélvico y enfermedades de los órganos internos, intestino delgado y colon, como son:

- Infecciones como apendicitis, abscesos o acumulaciones de fluido infectado.
- Enfermedades inflamatorias intestinales como enfermedad de Crohn o colitis ulcerativa pancreatitis, o cirrosis hepática.
- Cáncer de hígado, de riñón, de páncreas, de ovarios y de vejiga, linfoma.
- Piedras en los riñones y en la vejiga.
- Aneurismas aórticas abdominales (AAA), lesiones en órganos abdominales como el bazo, el hígado, los riñones u otros órganos internos en casos de trauma.

Asimismo, esta exploración del abdomen y pelvis por TAC también se realiza para:

- Guiar las biopsias y otros procedimientos tales como drenaje de abscesos y tratamientos de tumores mínimamente invasivos.
- Planear y evaluar los resultados de la cirugía, tales como los trasplantes de órganos.
- Estadificar, planear y administrar correctamente tratamientos de radiación para tumores y vigilar la respuesta a la quimioterapia.

### **2. Colonografía por TC**

La colonografía por TC o colonoscopia virtual genera imágenes 3D y 2D del colon usando Tomografía Computarizada multidetector y una combinación de contraste oral y distensión con gas del colon.

Las imágenes 3D de alta resolución simulan, de alguna manera, el aspecto de la endoscopia óptica.

La técnica óptima de colonografía por TC requiere limpieza y distensión cuidadosas del colon. La materia fecal residual causa problemas similares a los hallados en el colon por enema, porque simula pólipos o masas.

Las imágenes endoluminales tridimensionales son útiles para confirmar la presencia de una lesión y mejorar la confianza diagnóstica.

### **3. Enterografía por TC**

La enterografía por TC ofrece una visualización óptima de la mucosa del intestino delgado.

Preferiblemente, se realiza usando un equipo de TC multidetector (MDCT).



## ECOGRAFÍA O ULTRASONIDO ABDOMINAL Y ULTRASONIDO DOPPLER

La ecografía es una prueba o técnica de diagnóstico por imagen que utiliza ondas sonoras de alta frecuencia y una computadora para generar imágenes de los vasos sanguíneos, tejidos y órganos.

El ultrasonido se utiliza para ver el funcionamiento de los órganos internos y evaluar el flujo sanguíneo a través de varios vasos. Se aplica gel en la zona del cuerpo que se está estudiando, como el abdomen, y se coloca sobre la piel una varilla denominada transductor.

El transductor envía ondas sonoras dentro del cuerpo que rebotan en los órganos y regresan al ecógrafo, produciendo una imagen en el monitor.

También se crea una imagen o video del examen, para poder revisarlo posteriormente.

El ultrasonido del abdomen utiliza ondas sonoras para producir fotografías de las estructuras dentro del abdomen superior.

### 1. El ultrasonido abdominal

Es una prueba de diagnóstico por imagen segura, no invasiva y no utiliza radiación ionizante, destinado a producir una imagen de los órganos y otras estructuras de la parte superior del abdomen y se usa para ayudar a diagnosticar el dolor o la distensión o dilatación y para evaluar los riñones, el hígado, la vesícula biliar, los conductos biliares, el páncreas, el bazo y la aorta abdominal.

El ultrasonido abdominal se realiza para evaluar: riñones, hígado, vesícula biliar, conductos biliares, páncreas, bazo, aorta abdominal y otros vasos sanguíneos del abdomen.

Se utiliza para ayudar a diagnosticar distintos padecimientos, como:

- dolor o distensión abdominal o dilatación
- función anormal del hígado
- órgano abdominal agrandado
- cálculos renales y cálculos biliares
- un aneurisma aórtico abdominal (AAA)
- Además, se puede usarse para proveer guía en las biopsias.

### 2. Ultrasonido Doppler

El ultrasonido Doppler puede ser parte de un examen por ultrasonido abdominal y constituye una técnica especial de ultrasonido que evalúa el movimiento de materiales adentro del cuerpo, el cual permite al médico visualizar y evaluar la circulación de la sangre a través de arterias y venas del cuerpo.

Las imágenes por ultrasonido Doppler pueden ayudar al médico a visualizar y evaluar:

- Obstrucciones en el flujo sanguíneo tales como coágulos
- Estrechamiento de los vasos sanguíneos
- Tumores o malformaciones vasculares congénitas
- Flujo sanguíneo reducido o ausente en varios órganos tales como los testículos y los ovarios
- Flujo sanguíneo aumentado lo cual puede indicar la presencia de una infección.

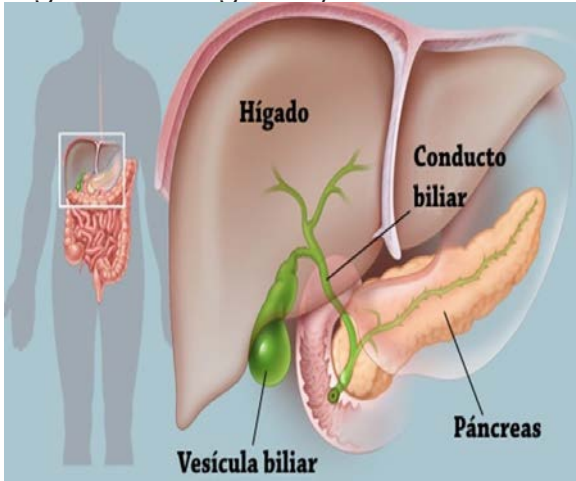


<p style="text-align: center;"><b>RESONANCIA MAGNÉTICA (RM) DE ABDOMEN ENTEROGRAFÍA POR RMN Y COLANGIOPANCREATOGRAFÍA POR RESONANCIA MAGNÉTICA (CPRM)</b></p>	<p>1. Resonancia magnética del abdomen La resonancia magnética (RM) del abdomen es un examen imagenológico que utiliza imanes y ondas de radio potentes. Estas ondas crean imágenes del interior de la zona abdominal. No emplea radiación (rayos X). Una resonancia magnética del abdomen proporciona imágenes detalladas del área ventral desde muchos planos. Con frecuencia, se utiliza para clarificar hallazgos en exámenes de ultrasonido o tomografías computarizadas previas. Esta prueba se puede utilizar para evaluar:</p> <ul style="list-style-type: none"> <li>• Flujo sanguíneo en el abdomen</li> <li>• Vasos sanguíneos en el abdomen</li> <li>• La causa de hinchazón o dolor abdominal</li> <li>• La causa de resultados anormales en exámenes de sangre, como problemas renales o hepáticos</li> <li>• Ganglios linfáticos en el abdomen</li> <li>• Masas en el hígado, los riñones, las glándulas suprarrenales, el páncreas o el bazo.</li> <li>• Puede diferenciar tumores de tejidos normales, ayudando al médico a conocer más acerca del tumor, como el tamaño, la gravedad y la propagación (estadificación).</li> </ul> <p>2. Enterografía por RMN La enterografía por resonancia magnética (RM) es una prueba de diagnóstico por imágenes, no invasiva, no utiliza radiación ionizante, usa un agente de contraste para producir imágenes o fotografías detalladas del intestino delgado. Puede ayudar al médico a diagnosticar, identificar y localizar:</p> <ul style="list-style-type: none"> <li>• Inflamación</li> <li>• Tumores</li> <li>• Abscesos y fistulas</li> <li>• Obstrucciones intestinales</li> <li>• Causas de sangrado y anomalías vasculares</li> <li>• Presencia y complicaciones consecuencia de la enfermedad de Crohn y otras enfermedades inflamatorias del intestino</li> </ul> <p>3. Colangiopancreatografía por resonancia magnética nuclear (CPRM) La colangiopancreatografía por resonancia magnética (CPRM) es un tipo especial de examen por resonancia magnética nuclear (RMN) no invasivo que produce imágenes detalladas de los sistemas hepatobiliar y pancreático, abarcando al hígado, la vesícula biliar, los conductos biliares, el páncreas y los conductos pancreáticos. Los médicos utilizan la CPRM para:</p> <ul style="list-style-type: none"> <li>• Examinar enfermedades del hígado, la vesicular biliar, los conductos biliares, el páncreas y los conductos pancreáticos.</li> <li>• Esto posiblemente incluya tumores, cálculos, inflamación o infección.</li> <li>• Evaluar los pacientes con pancreatitis para detectar la causa subyacente.</li> <li>• Ayudar a diagnosticar dolores abdominales inexplicables.</li> </ul>
---	---

**Fuente:** Elaboración propia

## 5.6. Trastornos del hígado y de la vesícula biliar

**Cuadro 16.** Pruebas de diagnóstico por imagen para trastornos del hígado y de la vesícula biliar

<b>PRUEBAS DE DIAGNÓSTICO POR IMAGEN PARA TRASTORNOS DEL HÍGADO Y DE LA VESÍCULA BILIAR</b>	
<p>Las pruebas de diagnóstico por la imagen son esenciales para confirmar los trastornos de las vías biliares e importantes para detectar lesiones localizadas como, por ejemplo: tumores y abscesos.</p> <p>Entre las pruebas de diagnóstico por la imagen para el hígado y la vesícula biliar, se enuncian:</p> <ul style="list-style-type: none"> <li>• Radiografía simple de abdomen</li> <li>• Tomografía computarizada (TC)</li> <li>• Resonancia magnética (RM)</li> <li>• Ecografía de vías biliares</li> <li>• Colangiografía. Colangiopancreatografía por resonancia magnética (MRCP) y</li> <li>• Colangiopancreatografía retrógrada endoscópica (CPRE)</li> <li>• Gammagrafía de la vesícula biliar con radionúclidos</li> <li>• Gammagrafía de vesícula</li> </ul>	<p>Figura 18. Hígado y vesícula biliar</p>  <p>infobae.com. Qué es la vesícula y qué función cumple en el organismo [Internet]. 2019 [citado 12/08/2021]. Disponible en: <a href="https://www.infobae.com/salud/2019/07/30/que-es-la-vesicula-y-que-funcion-cumple-en-el-organismo/">https://www.infobae.com/salud/2019/07/30/que-es-la-vesicula-y-que-funcion-cumple-en-el-organismo/</a></p>
<b>RADIOGRAFÍA SIMPLE</b>	<p>La radiografía simple no suele ser útil para el diagnóstico de las enfermedades hepatobiliares.</p> <p>Las radiografías simples son insensibles a los cálculos biliares, salvo que estén calcificados y sean grandes.</p> <p>Las radiografías simples pueden detectar una vesícula biliar calcificada (en porcelana).</p> <p>Rara vez, en pacientes muy graves, la radiografía muestra aire en el árbol biliar, que sugiere una colangitis enfisematosa.</p>

<p><b>TOMOGRAFÍA COMPUTARIZADA (TC)</b></p>	<p>La tomografía computarizada (TC) es una prueba de diagnóstico por imagen más precisa. Se suele utilizar para identificar masas hepáticas, en particular metástasis pequeña, con una especificidad &gt; 80%.</p> <p>La TC con contraste intravenoso ofrece exactitud para diagnosticar hemangiomas cavernosos hepáticos y para distinguirlos de otras masas abdominales. La obesidad y el gas intestinal no pueden comprometer las imágenes tomográficas.</p> <p>La TC puede detectar esteatosis hepática y el aumento de la densidad hepática asociado con la sobrecarga de hierro.</p> <p>La TC es menos útil que la ecografía para identificar la obstrucción biliar, pero a veces representa el mejor método para evaluar el páncreas.</p>
<p><b>RESONANCIA MAGNÉTICA (RM)</b></p>	<p>La resonancia magnética (RM) se utiliza para obtener imágenes de vasos sanguíneos (sin contraste), conductos y tejido hepático.</p> <p>La RM es superior a la TC y la ecografía para el diagnóstico de hepatopatías generalizadas como, por ejemplo: hígado graso y hemocromatosis, y para aclarar la etiología de algunos defectos localizados como los hemangiomas, por ejemplo.</p> <p>La RM también revela el flujo sanguíneo y, en consecuencia, complementa a la ecografía Doppler y a la angiotomografía por TC en el diagnóstico de malformaciones vasculares y en el mapeo vascular antes de un trasplante de hígado.</p> <p>La colangiopancreatografía por resonancia magnética (CPRM) es más sensible que la TC o la ecografía para diagnosticar trastornos en el conducto colédoco, en particular cálculos.</p> <p>Sus imágenes de las vías biliares y los conductos pancreáticos son comparables a las obtenidas con colangiopancreatografía endoscópica retrógrada (CPER) y colangiopancreatografía transhepática percutánea, que son técnicas invasivas.</p> <p>En consecuencia, la CPRM es una herramienta útil para la búsqueda sistemática cuando se sospecha obstrucción biliar y antes de la CPER terapéutica, por ejemplo, para la observación y la extracción simultánea de cálculos).</p> <p>La CPRM es la prueba de cribado de elección para la colangitis esclerosante primaria.</p>





<p style="text-align: center;"><b>ECOGRAFÍA DE VIAS BILIARES Y ECOGRAFÍA DOPPLER</b></p>	<p>1. Ecografía de Vías Biliares Para realizar una ecografía de vías biliares se utiliza un ultrasonido abdominal, el cual usa ondas sonoras para generar fotografías de las estructuras internas y poder evaluar o diagnosticar el dolor o la distensión (dilatación) de los riñones, hígado, vesícula biliar, conductos biliares, páncreas, aorta abdominal y el bazo. Es una prueba segura, no invasiva, no posee ningún tipo de radiación, es completamente indoloro y requiere muy poca preparación. Los tipos de trastornos que se pueden diagnosticar con el ultrasonido, son:</p> <ul style="list-style-type: none"><li>• Dolor o distensión abdominal (dilatación)</li><li>• Función anormal del hígado</li><li>• Órgano abdominal agrandado</li><li>• Cálculos renales</li><li>• Cálculos biliares</li><li>• Un aneurisma aórtico abdominal (AAA)</li><li>• Obstrucciones en el flujo sanguíneo (tales como coágulos)</li><li>• Estrechamiento de los vasos sanguíneos</li><li>• Tumores o malformaciones vasculares congénitas</li><li>• Flujo sanguíneo reducido o ausente en varios órganos</li><li>• Infecciones</li></ul> <p>2. Ecografía Doppler Este método no invasivo se emplea para determinar la dirección del flujo sanguíneo y la permeabilidad de los vasos sanguíneos que rodean el hígado, en particular la vena porta. Los usos clínicos abarcan:</p> <ul style="list-style-type: none"><li>• Detectar la hipertensión portal.</li><li>• Evaluar la permeabilidad de las derivaciones hepáticas.</li><li>• Evaluar la permeabilidad de la vena porta antes del trasplante de hígado y detección de trombosis en la arteria hepática después de un trasplante.</li><li>• Detectar estructuras vasculares inusuales, por ejemplo: transformación cavernosa de la vena porta).</li><li>• Evaluar la vascularización de un tumor antes de una cirugía.</li></ul>
--	---



**COLANGIOGRAFÍA  
COLANGIOPANCREATOGRFÍA POR  
RESONANCIA MAGNÉTICA (MRCP)  
Y COLANGIOPANCREATOGRFÍA  
RETRÓGRADA ENDOSCÓPICA (ERCP)**

**1. Colangiografía**

La colangiografía es un estudio por imágenes que se usa para observar las vías biliares para determinar si están estrechas, bloqueadas o dilatadas.

Este estudio puede ayudar a mostrar si una persona podría tener un tumor que esté bloqueando un conducto y a planear la cirugía.

Existen varios tipos de colangiografías, entre ellas:

**2. Colangiopancreatografía por resonancia magnética (MRCP).**

Es un procedimiento de tomar imágenes de las vías biliares que utiliza el mismo tipo de máquina que se emplea para las imágenes por resonancia magnética (MRI) convencionales.

No se utiliza un endoscopio ni un material de contraste por vía intravenosa (IV), a diferencia de otros tipos de colangiografías.

No es un procedimiento invasivo (no se introduce nada en su cuerpo), los médicos a menudo usan la MRCP si necesitan imágenes de los conductos biliares.

Este estudio no se puede usar para obtener muestras de biopsia de tumores o para colocar endoprótesis (stents o tubos pequeños) en los conductos para mantenerlos abiertos.

**3. Colangiopancreatografía retrógrada endoscópica (ERCP)**

En este procedimiento, el médico introduce un tubo flexible y largo (endoscopio) por la garganta y se pasa hacia el estómago hasta llegar a la primera parte del intestino delgado.

Por lo general, este procedimiento se hace mientras se le da medicina para que el paciente esté adormecido.

Un pequeño catéter (tubo) se pasa desde el extremo del endoscopio hasta el conducto colédoco.

Se inyecta una pequeña cantidad de sustancia de contraste a través del tubo.

Esta sustancia de contraste ayuda a delinear a los conductos biliares y el conducto pancreático mientras se toman los rayos X.

Las imágenes pueden mostrar el estrechamiento o bloqueo de estos conductos.

Esta prueba es más invasiva que la MRCP, pero tiene la ventaja que permite al médico tomar muestras de células o líquidos para su posterior análisis.

También se puede usar para colocar un tubo pequeño (stent) en un conducto para ayudar a mantenerlo abierto.



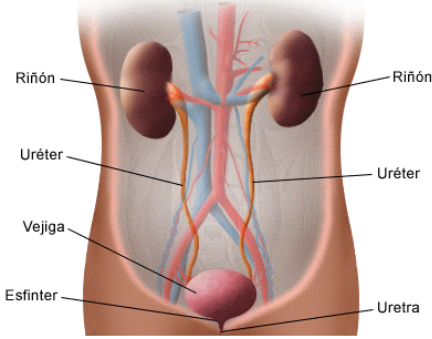
<p><b>GAMMAGRAFÍA DE LA VESÍCULA BILIAR CON RADIONÚCLIDOS</b></p>	<p>Es un examen que usa material radiactivo y se utiliza para:</p> <ul style="list-style-type: none"><li>• Evaluar el funcionamiento de la vesícula biliar.</li><li>• Buscar una obstrucción o filtración del conducto biliar.</li><li>• Detectar una infección repentina de la vesícula biliar</li><li>• Determinar si existe una complicación de un trasplante de hígado</li><li>• Ver si hay filtración después de que la vesícula biliar ha sido retirada con cirugía.</li><li>• Detectar problemas de largo plazo de la vesícula biliar.</li></ul> <p>Puede generar información sobre ciertos trastornos como son:</p> <ul style="list-style-type: none"><li>• Anatomía anormal del sistema biliar.</li><li>• Obstrucción de los conductos biliares.</li><li>• Filtraciones de bilis o conductos biliares anormales.</li><li>• Cáncer del sistema hepatobiliar.</li><li>• Infección de la vesícula biliar (colecistitis).</li><li>• Cálculos biliares.</li><li>• Infección en la vesícula biliar, los conductos biliares o el hígado.</li><li>• Enfermedad hepática.</li></ul>
---	---

<p style="text-align: center;"><b>GAMMAGRAFÍA DE VESÍCULA</b></p>	<p>La gammagrafía de vesícula es una prueba nuclear de diagnóstico por imágenes, lo cual indica que durante la exploración se utiliza una pequeña cantidad de una sustancia radiactiva para observar la vesícula y determinar qué tan bien está funcionando.</p> <p>Esta prueba se puede llamar gammagrafía hepatobiliar ya que el médico suele observar el hígado al mismo tiempo.</p> <p>Durante el procedimiento el tejido normal de la vesícula absorbe el material radiactivo o trazador radiactivo, el cual emite rayos gamma que el escáner recoge para producir una imagen de su vesícula.</p> <p>Las zonas de la vesícula en donde se acumula el trazador radiactivo en mayor cantidad se llaman "puntos calientes" (positivos). Las zonas que no absorben el trazador y aparecen menos brillantes en la imagen de la exploración se conocen como "puntos fríos" (negativos).</p> <p>Esta prueba se indica en casos como los siguientes:</p> <ul style="list-style-type: none"><li>• En caso de que el médico sospeche que la persona tiene una enfermedad vesicular (colecistitis). Los síntomas de enfermedad vesicular incluyen: dolor fuerte repentino en la esquina superior derecha de su abdomen y coloración amarillenta en la piel o en los ojos (ictericia)</li><li>• Asimismo, esta prueba puede ayudar a diagnosticar bloqueos del conducto biliar.</li><li>• También se puede indicar para visualizar que tan bien está funcionando su vesícula.</li></ul>
---	--

**Fuente:** Elaboración propia

## 5.7. Trastornos de las vías urinarias

### Cuadro 17. Pruebas de diagnóstico por imagen para trastornos de las vías urinarias

<b>PRUEBAS DE DIAGNOSTICO POR IMAGEN PARA TRANSTORNOS DE LAS VÍAS URINARIAS</b>	
<p>Las imágenes de las vías urinarias pueden ayudar a los médicos a identificar, evaluar, monitorear y hacer un seguimiento a problemas como: enfermedades renales, tumores, capacidad vesical reducida, flujo retrógrado de orina, conocido como reflujo vesicoureteral, etc.</p> <p>Entre las pruebas de diagnóstico por la imagen de las vías urinarias se tienen:</p> <ul style="list-style-type: none"> <li>• Radiografía simple</li> <li>• Ecografía y Ecografía Doppler</li> <li>• Tomografía computarizada</li> <li>• Resonancia magnética (RM). Angiografía por resonancia magnética (ARM) y Urografía por resonancia magnética (URM)</li> <li>• Angiografía (Convencional)</li> <li>• Urografía. Urografía retrógrada. Urografía anterógrada percutánea</li> <li>• Cistografía y Cistouretrografía</li> </ul>	<p><b>Figura 19.</b> Vista frontal del tracto urinario</p> <p style="text-align: center;"><b>Vista Frontal del Tracto Urinario</b></p>  <p>Stanford Childrens. Anatomía y funcionamiento del aparato urinario [Internet]. 2021 [citado 12/08/2021]. Disponible en: <a href="https://www.stanfordchildrens.org/es/topic/default?id=anatomyof-theurinarysystem-85-P04568">https://www.stanfordchildrens.org/es/topic/default?id=anatomyof-theurinarysystem-85-P04568</a></p>
<b>RADIOGRAFÍA SIMPLE</b>	<p>Las radiografías de las vías urinarias pueden ayudar a resaltar y monitorear un cálculo o tumor renal que podría estar bloqueando el flujo de orina y causando dolor.</p> <p>Dos procedimientos de radiografía comunes que se usan para obtener imágenes de las vías urinarias incluyen:</p> <ol style="list-style-type: none"> <li>1. Pielografía intravenosa (PIV) para ayudar a localizar problemas en los riñones, uréteres o vejiga que podrían ser causados por retención urinaria o reflujo urinario</li> <li>2. Cistouretrograma miccional para ver imágenes de la vejiga y la uretra tomadas mientras la vejiga está llena y durante la micción.</li> </ol> <p>Ciertos autores indican que las radiografías no suelen ser útiles para evaluar los trastornos de las vías urinarias y que pueden ayudar a detectar ciertos tipos de cálculos renales y controlar su ubicación y crecimiento, pero que algunos tipos de cálculos renales no se visualizan en las radiografías simples.</p>

<p style="text-align: center;"><b>ECOGRAFÍA Y ECOGRAFÍA DOPPLER</b></p>	<p>Los profesionales de la medicina usan tipos específicos de ecografías abdominales para observar distintas partes de las vías urinarias, en líneas generales:</p> <ul style="list-style-type: none"> <li>• La ecografía de la vejiga puede brindar información sobre la pared de la vejiga y mostrar divertículos (bolsas), cálculos y tumores grandes en la vejiga.</li> <li>• La ecografía renal puede mostrar si los riñones están en el lugar correcto o si tienen obstrucciones, cálculos o tumores.</li> </ul> <p>La ecografía se utiliza comúnmente para:</p> <ul style="list-style-type: none"> <li>• Obtener imágenes de cálculos en las vías urinarias y de hinchazones y masas (bultos) en las vías urinarias, como por ejemplo en los riñones, la vejiga, el escroto y los testículos, el pene y la uretra.</li> <li>• Buscar obstrucciones en los riñones o la vejiga, determinar si la vejiga retiene la orina después de la micción,</li> <li>• Determinar el tamaño de la glándula prostática</li> <li>• Proporcionar imágenes que ayuden a guiar las zonas de dónde obtener muestras para realizar biopsias de la próstata o del riñón.</li> </ul> <p>La ecografía Doppler Forma imágenes mediante el análisis de las ondas sonoras reflejadas. Proporciona información sobre el flujo de sangre, lo que ayuda a los médicos a determinar la causa de la disfunción eréctil y los trastornos testiculares, como la torsión testicular y la epididimitis.</p>
<p style="text-align: center;"><b>TOMOGRAFIA COMPUTARIZADA (TC)</b></p>	<p>Una tomografía computarizada combina la radiografía con tecnología computarizada para crear imágenes tridimensionales (3-D). La tomografía computarizada puede mostrar:</p> <ul style="list-style-type: none"> <li>• Cálculos en las vías urinarias</li> <li>• Obstrucciones</li> <li>• Infecciones</li> <li>• Quistes</li> <li>• Tumores</li> <li>• Lesiones traumáticas.</li> </ul>

<p style="text-align: center;"><b>RESONANCIA MAGNÉTICA ANGIOGRAFÍA POR RESONANCIA MAGNÉTICA (ARM) Y UROGRAFÍA POR RESONANCIA MAGNÉTICA (URM)</b></p>	<p>La resonancia magnética toma imágenes de los órganos internos y los tejidos blandos del paciente sin usar radiografías. Las máquinas para la resonancia magnética usan ondas de radio e imanes para producir imágenes detalladas de los órganos internos y los tejidos blandos del cuerpo. Durante una resonancia magnética, se podría inyectar un tinte especial, conocido como medio de contraste, en la sangre antes de la prueba, generalmente por vía intravenosa (IV) a través de una vena en la mano o el antebrazo. El tinte ayuda al radiólogo a ver ciertas áreas con mayor claridad.</p> <p>1. Angiografía por resonancia magnética (ARM) La ARM es un tipo de resonancia magnética que ofrece una vista más detallada de las arterias renales, que son los vasos sanguíneos que suministran sangre a los riñones. Una ARM puede también mostrar estenosis de la arteria renal (en inglés).</p> <p>2. Urografía por resonancia magnética (URM) La URM es un tipo de resonancia magnética que se usa para evaluar a los pacientes con sangre en la orina, lo que se conoce como hematuria. La URM se usa también para hacer seguimiento a pacientes que tienen antecedentes de cánceres de las vías urinarias e identificar anomalías en pacientes con infecciones recurrentes de las vías urinarias.</p>
--	--



<p><b>UROGRAFÍA RETRÓGRADA</b></p>	<p>La urografía consiste en la obtención de imágenes radiológicas seriadas del riñón, vías urinarias y vejiga.</p> <p>La prueba utiliza imágenes y material de contraste para evaluar o detectar sangre en la orina, piedras en los riñones o vejiga, y cáncer en el tracto urinario, entre otros.</p> <p>La urografía con rayos X convencionales se conoce como pielograma intravenoso (PIV).</p> <p>La urografía intravenosa también se hace a menudo utilizando la tomografía computarizada (TC) o las imágenes por resonancia magnética (RMN).</p> <p>Las urografías por TAC y por RMN son indoloras y han probado ser eficaces para detectar problemas del tracto urinario.</p> <p>Se pueden realizar las siguientes urografías:</p> <p>Urografía intravenosa (UIV, también denominada pielografía intravenosa): Se utiliza un contraste radiopaco administrado en una vena para obtener una imagen por rayos X de los riñones, los uréteres y la vejiga.</p> <p>Actualmente, apenas se realiza.</p> <p>Urografía anterógrada: el contraste se inyecta bajo control ecográfico directamente en la pelvis renal</p> <p>Urografía retrograda</p> <p>En la urografía retrógrada, el medio de contraste radiopaco se introduce directamente en los uréteres o los túbulos colectores del riñón a través de la vejiga.</p> <p>Este procedimiento se realiza generalmente durante la cistoscopia u otro procedimiento urológico de rutina, tal como la ureteroscopia (inserción de un catéter en los uréteres) o la colocación de una endoprótesis (stent) en el uréter o en el riñón.</p> <p>Se pueden examinar las vías urinarias, incluyendo las partes del riñón a través de las que se drena la orina.</p> <p>La urografía retrógrada se puede realizar para diagnosticar cicatrices, tumores o conexiones anormales entre partes de las vías urinarias y otras estructuras (fistulas).</p> <p>La urografía retrógrada es una alternativa cuando no se puede administrar un agente de contraste radiopaco (por ejemplo, si la funcionalidad renal es mala).</p>
------------------------------------	---





<p style="text-align: center;"><b>Angiografía (Convencional)</b></p>	<p>La angiografía, denominada a veces angiografía convencional para diferenciarla de la Angiografía por Tomografía Computarizada y de la Angiografía por Resonancia Magnética Nuclear) consiste en inyectar directamente un medio de contraste radiopaco en una arteria.</p> <p>Esta prueba se utiliza en personas que sufren trastornos de las vías urinarias, porque se puede combinar con los tratamientos que reparan los vasos sanguíneos afectados por ciertos trastornos, como una hemorragia grave o las conexiones anormales entre los vasos sanguíneos -fístulas vasculares-.</p> <p>Entre las anomalías que se pueden detectar a en los vasos sanguíneos, en arterias por lo general, se pueden incluir:</p> <ul style="list-style-type: none"><li>Estrechamientos</li><li>Obstrucciones</li><li>Inflamación (vasculitis)</li><li>Conexiones anómalas entre arterias y venas, es decir, malformaciones arteriovenosas</li><li>Dilatación o aneurisma de la pared de un vaso sanguíneo debilitado</li><li>Roturas o disección de la pared de un vaso sanguíneo.</li></ul> <p>Entre los procedimientos para tratar anomalías, se enuncian:</p> <ul style="list-style-type: none"><li>Dilatar las arterias estrechadas</li><li>Eliminar obstrucciones</li><li>Colocar un tubo de malla de alambre (stent) para mantener la arteria abierta.</li><li>Reparar las roturas o áreas debilitadas de un vaso sanguíneo.</li><li>Bloquear el flujo de sangre a un tumor o a una malformación arteriovenosa.</li></ul>
--	--

<p style="text-align: center;"><b>CISTOGRAFÍA Y CISTOURETROGRAFÍA</b></p>	<p>1. Cistografía La cistografía es cualquier prueba que proporciona imágenes de la vejiga después de haber introducido un medio de contraste radiopaco (por ejemplo, a través de un cistoscopio o un catéter en la uretra). Se utiliza habitualmente para detectar un orificio en la vejiga, lo que puede producirse después de una lesión o de una intervención quirúrgica.</p> <p>2. Cistouretrografía o cistouretrografía retrógrada En la cistouretrografía, denominada a veces cistouretrografía retrógrada, se inyecta un medio de contraste radiopaco a través de la uretra hasta la vejiga. Este procedimiento se utiliza para identificar anomalías en la uretra, como cicatrices o un desgarro resultado de una lesión. Si las radiografías de la vejiga y la uretra se realizan durante e inmediatamente después de la micción, el estudio se denomina cistouretrografía miccional. Esta variación de la cistouretrografía se utiliza para valorar el funcionamiento de las válvulas que impiden que la orina fluya hacia atrás, desde la vejiga a los uréteres, durante la micción, y para detectar anomalías, como el estrechamiento, que afectan a la parte posterior de la uretra que es la parte más cercana a la vejiga.</p>
---	--

**Fuente:** Elaboración propia

## 5.8. Trastornos ginecológicos y la ecografía como parte de la atención médica durante el embarazo

### Cuadro 18. Trastornos ginecológicos y la ecografía como parte de la atención médica durante el embarazo

TRASTORNOS GINECOLÓGICOS Y LA ECOGRAFÍA COMO PARTE DE LA ATENCIÓN MÉDICA DURANTE EL EMBARAZO	
<p>La ecografía, conocida también como sonograma, es una prueba de diagnóstico por imagen no invasiva, no utiliza radiación como las radiografías sino ondas sonoras (ultrasonido) para crear imágenes de órganos, tejidos y estructuras del interior del cuerpo, así como mostrar partes del cuerpo en movimiento, por ejemplo, el corazón latiendo y la sangre fluyendo por los vasos sanguíneos. Existen dos categorías principales de ecografía:</p> <ol style="list-style-type: none"><li><b>1.</b> Ecografía médica diagnóstica. Se usa para ver y obtener información sobre partes internas del cuerpo como el corazón, los vasos sanguíneos, el hígado, la vejiga, los riñones y los órganos reproductores femeninos.</li><li><b>2.</b> Ecografía en el embarazo. Es utilizada para examinar al feto y brinda información sobre el crecimiento, el desarrollo y la salud general del mismo.</li></ol> <p>Es un examen imagenológico que utiliza ondas sonoras para crear una imagen de cómo se está desarrollando el bebé en el útero. También se emplea para inspeccionar los órganos pélvicos de la mujer durante el embarazo (33).</p> <p>La ecografía (sonografía) fetal es una técnica de obtención de imágenes en la cual se utilizan ondas sonoras para generar imágenes de un feto en el útero. Las imágenes obtenidas por ecografía fetal ayudan a tu médico de cabecera a evaluar el crecimiento y el desarrollo del bebé y a controlar el embarazo (34).</p>	<p><b>Figura 20. El embarazo</b></p>  <p>Nacer sano. March of dimes. Embarazo semana por semana [Internet]. 2021 [citado 12/08/2021]. Disponible en: <a href="https://nacersano.marchofdimes.org/embarazo/semana-por-semana.aspx">https://nacersano.marchofdimes.org/embarazo/semana-por-semana.aspx</a></p>
<b>USO DE LA ECOGRAFIA FETAL EN LA ATENCION MEDICA</b>	

<p>Según la literatura el profesional de la salud utiliza la ecografía fetal principalmente para:</p> <ul style="list-style-type: none"> <li>✓ <b>Confirmar el embarazo y la ubicación del feto.</b> La ecografía fetal puede ayudar al médico a detectar un embarazo fuera del útero o embarazo ectópico, ya que algunos fetos se desarrollan fuera del útero, en las trompas de Falopio y las posibilidades de un aborto espontáneo.</li> <li>✓ <b>Determinar la edad gestacional del embarazo.</b> Permite al médico conocer la edad gestacional del embarazo, determinar la fecha estimada del parto y hacer el seguimiento de aspectos importantes a lo largo del embarazo.</li> <li>✓ <b>Confirmar embarazo múltiple y número de bebés.</b> Se puede realizar una ecografía para confirmar la cantidad de bebés en caso de sospecha de un embarazo múltiple.</li> <li>✓ <b>Evaluar el crecimiento del feto.</b> La ecografía se puede utilizar para controlar los movimientos, la respiración y la frecuencia cardíaca del bebé.</li> <li>✓ <b>Estudiar la placenta y los niveles de líquido amniótico.</b> Una ecografía puede ayudar a evaluar la placenta y el líquido amniótico que rodea al bebé durante el embarazo.</li> <li>✓ <b>Identificar defectos congénitos.</b> Una ecografía puede ayudar al médico a detectar ciertos defectos congénitos.</li> <li>✓ <b>Investigar las complicaciones.</b> La ecografía podría ayudar al médico a determinar causas de ciertas complicaciones o sangrado presentado por la embarazada.</li> <li>✓ <b>Determinar la posición fetal antes del parto.</b> Las imágenes ecográficas pueden confirmar la presentación del bebé al final del tercer trimestre de manera que el médico pueda informar a la embarazada acerca de las opciones del parto.</li> <li>✓ <b>Determinar la edad, el crecimiento y algunas veces el sexo del bebé.</b></li> <li>✓ <b>Buscar señales que podrían indicar un aumento del riesgo del síndrome de Down.</b></li> <li>✓ <b>Identificar problemas de la placenta, el útero, el cuello uterino y los ovarios.</b></li> </ul>	
<p><b>PRINCIPALES TIPOS DE ECOGRAFÍAS FETALES</b></p>	<p><b>OTROS TIPOS DE ECOGRAFÍAS</b></p>

Existen dos tipos principales de ecografías fetales:

## 1. Ecografía transvaginal

La ecografía transvaginal es un tipo de ecografía que se utiliza para examinar los órganos genitales de una mujer, incluyendo el útero, los ovarios, el cuello uterino y la vagina. También se denomina ultrasonido transvaginal o ecografía endovaginal.

Se realiza a través de la vagina y durante la gestación suele ser el primer ultrasonido que se emplea para detectar o confirmar el embarazo.

Para realizar este tipo de ecografía fetal, se coloca en la vagina un dispositivo con forma de vara denominado transductor que emite ondas sonoras y capta sus reflexiones. Las ecografías transvaginales se utilizan con mayor frecuencia durante las primeras etapas del embarazo y también cuando la ecografía transabdominal no aporta información suficiente.

## Figura 20. Ecografía transvaginal

Unifetus 5d. Ecografía Transvaginal [Internet]. 2020 [citado 12/08/2021]. Disponible en: <https://www.unifetus5d.com/2020/06/02/ecografia-transvaginal/>

## 2. Ecografía Obstétrica Transabdominal

Para realizar una ecografía obstétrica transabdominal se desliza un transductor sobre el abdomen o vientre el cual transmite ondas sonoras de alta frecuencia más no radiación.

## Figura 21. Ecografía obstétrica transabdominal

Unifetus 5d. Ecografía obstétrica transabdominal [Internet]. 2020 [citado 12/08/2021]. Disponible en: <https://www.unifetus5d.com/2020/06/02/ecografia-obstetrica-transabdominal/>

Existen muchos tipos de ecografía que se pueden hacer durante el embarazo y se dispone de otros tipos de ecografía transabdominal, como son:

**2.1. Ecografía 2D** o ecografía en dos dimensiones. Es la que se realiza de forma rutinaria en el embarazo. Se pueden ver imágenes bidimensionales del bebé en una escala de grises.

Es utilizada en el primer trimestre y se pueden ver las primeras imágenes del bebé.

Son imágenes planas. Se pueden ver en movimiento y en tiempo real en el monitor.

Los huesos se ven de color blanco, el líquido negro y los órganos en una escala de grises.

Es muy útil para realizar un diagnóstico común y es fundamental para estudiar la anatomía y las medidas del feto, del líquido y de la placenta en cualquier trimestre.

**2.2. Ecografía en 3D** o en tres dimensiones. Estas ecografías incorporan el plano frontal, lo que da color y volumen a la imagen del bebé.

Las imágenes se puedan ver de forma más clara y sea mucho más fácil reconocer las partes que aparecen en el monitor.

Puede complementar y mejorar el estudio diagnóstico de alguna anomalía detectada en una ecografía 2D, especialmente en malformaciones musculoesqueléticas, detectar anomalías faciales o defectos del tubo neural.

Muestra los rasgos del bebé, lo cual hace de estas ecografías un momento muy emotivo.

**2.3. Ecografía Doppler.** Una ecografía Doppler mide los pequeños cambios en las ondas de ultrasonido a medida que rebotan sobre objetos en movimiento, como por ejemplo las células sanguíneas.

Puede dar información detallada sobre la circulación sanguínea de un bebé.

- **Ecografía doppler color**

Las ecografías doppler color, se utilizan para estudiar la circulación sanguínea del bebé. Se puede observar el flujo de sangre de las arterias, de las venas y del corazón del bebe. Dependiendo de la dirección, aparecen en azul (si se aleja la sangre de la sonda) o rojo (si se acerca) y dependiendo de la velocidad el color es más o menos intenso.

- **Ecografía doppler pulsado**

La ecografía doppler pulsado también sirve para estudiar los vasos sanguíneos y el corazón porque puede medir la cantidad de sangre que pasa por un vaso o por una cavidad cardíaca. Da información sobre cómo está funcionando la placenta y qué oxígeno le llega al bebe.

**2.4. Ecocardiografía fetal.** Esta prueba brinda una imagen detallada del corazón de un bebé y se puede utilizar para confirmar o descartar un defecto cardíaco congénito.

## PROCEDIMIENTO DE REALIZACIÓN DE LA ECOGRAFÍA

<p>a. Si se trata de una ecografía abdominal</p> <ul style="list-style-type: none"><li>✓ La embarazada permanecerá acostada boca arriba o de costado sobre una mesa de exploración.</li><li>✓ El médico o Imagenólogo que realizará el examen aplica un gel conductor transparente a base de agua en la zona del vientre y la pelvis</li><li>✓ El transductor se presionará contra la piel y se moverá sobre la zona que se está estudiando</li><li>✓ Posteriormente, pasará una sonda manual sobre la zona. El gel ayuda a que la sonda transmita las ondas sonoras.</li><li>✓ Estas ondas rebotan en las estructuras corporales, incluso el feto, para crear una imagen en el ecógrafo.</li></ul> <p>b. Si se trata de una ecografía transvaginal</p> <ul style="list-style-type: none"><li>✓ La embarazada deberá acostarse boca arriba, con los pies apoyados en unos estribos y las rodillas separadas.</li><li>✓ Se usará una sonda o transductor vaginal con una cubierta estéril.</li><li>✓ En la sonda, se colocará lubricante.</li><li>✓ La sonda se introducirá en su vagina.</li><li>✓ El médico o imagenologo moverá la sonda para captar una serie de imágenes.</li><li>✓ Luego, retirará la sonda.</li></ul> <p>En ciertos casos, generalmente al inicio del embarazo, se puede hacer una ecografía del embarazo colocando una sonda en la vagina y a muchas mujeres se les mide el largo del cuello uterino con una ultrasonografía vaginal cuando tenga de 20 a 24 semanas de embarazo.</p>	
<b>NUMERO DE ECOGRAFÍAS A REALIZAR DURANTE EL EMBARAZO</b>	

# MANUAL BÁSICO DE IMAGENOLÓGÍA



<ul style="list-style-type: none"><li>• No existe un criterio universal sobre cuántas ecografías se debe realizar a una mujer embarazada.</li><li>• <b>ECOGRAFIAS EN UN EMBARAZO NORMAL O DE BAJO RIESGO</b>, lo normal es un mínimo de tres, una por trimestre.</li><li>• <b>ECOGRAFIAS EN UN EMBARAZO DE ALTO RIESGO</b>. La cifra anterior puede variar de entre una al trimestre a una mensual o bimensual, si el embarazo es de alto riesgo como por ejemplo en: mujeres hipertensas o diabéticas, embarazos múltiples, etc.</li></ul>	
<b>ECOGRAFIAS EN UN EMBARAZO NORMAL O DE BAJO RIESGO</b>	

En un embarazo normal o de bajo riesgo es recomendable realizar tres ecografías, una por trimestre.

## 1. La primera entre las semanas 11 y 14

La ecografía realizada entre la 7 y 11 semana de gestación sirve para:

- ✓ Asegurar que el embarazo está dentro del útero y no es un embarazo ectópico.
- ✓ Descartar embarazos múltiples.
- ✓ Calcular con la medida del embrión (longitud cefalonalgas) el tiempo de gestación y la fecha probable de parto.

Sirve para buscar signos indirectos asociados a problemas cromosómicos –marcadores ecográficos- (los más conocidos y útiles son la translucencia nucal, la presencia de los huesos de la nariz y la onda de velocidad de flujo del ductus venoso).

Con la mejora de los equipos y con la mayor experiencia de los ecografistas, actualmente, se pueden ver más estructuras fetales, lo que permite detectar algunas anomalías precoces.

También sirve para evaluar el aparato genital interno materno y descartar patologías como miomas uterinos o quistes de ovario.

## 2. Ecografía de la semana 20

Se realiza entre las semanas 18 y 22.

Es denominada también ecografía morfológica.

Es el momento óptimo para hacer un estudio detallado del feto ya que éste es lo suficientemente grande, tiene desarrollados prácticamente todos sus órganos y sistemas, además porque existe una buena cantidad de líquido amniótico el cual es necesario para poder realizar una adecuada valoración ecográfica.

Esta ecografía es la más importante de todo el embarazo, ya que:

- ✓ Consigna la localización placentaria, la posición fetal y las medidas del feto
- ✓ Se hace un rastreo minucioso de toda la anatomía fetal: cabeza, cara, columna vertebral, abdomen, tórax, corazón y extremidades, en busca de posibles anomalías.

## 3. Ecografía de la semana 32-36

La ecografía del tercer trimestre de gestación se encamina fundamentalmente a:

- ✓ determinar la estática fetal, es decir, posición del feto dentro del útero,
- ✓ la localización de la placenta
- ✓ la valoración de la cantidad de líquido amniótico
- ✓ la valoración del crecimiento y bienestar fetal.

En esta ecografía también se investigan las anomalías de aparición tardía, como pueden ser: hidrocefalia, dilataciones intestinales, obstrucciones renales, etc.

## RESULTADOS



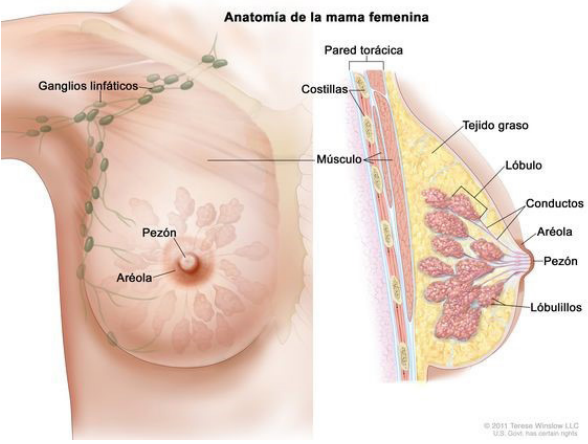
# MANUAL BÁSICO DE IMAGENOLÓGÍA

<p>Los resultados anormales de la ecografía se pueden deber a algunas de las siguientes afecciones según informa MedlinePlus (33):</p> <ul style="list-style-type: none"> <li>✓ Anomalías congénitas</li> <li>✓ Embarazo ectópico</li> <li>✓ Crecimiento insuficiente de un bebé mientras está en el útero de la madre</li> <li>✓ Embarazos múltiples</li> <li>✓ Aborto espontáneo</li> <li>✓ Problemas con la posición del bebé en el útero</li> <li>✓ Problemas con la placenta, como placenta previa y desprendimiento de placenta</li> <li>✓ Muy poco líquido amniótico</li> <li>✓ Demasiado líquido amniótico (polihidramnios)</li> <li>✓ Tumores del embarazo, que incluye enfermedad trofoblástica gestacional</li> <li>✓ Otros problemas con los ovarios, el útero y demás estructuras pélvicas.</li> </ul> <p>Rodríguez, Roberto (35) en referencia a las anomalías fetales y las alteraciones cromosómicas que se pueden detectar por ecografía, expone: No todos los defectos estructurales (malformaciones) son detectados por ecografía, unos porque tienen poca expresión y otros porque son de aparición más tardía. Además, existen circunstancias que hacen que el estudio ecográfico no sea satisfactorio, por ejemplo, algunas posiciones fetales no permiten una valoración precisa de ciertas estructuras anatómicas, la ausencia o disminución de líquido amniótico dificulta el estudio fetal, la obesidad de la madre o la aplicación de ciertas cremas hidratantes puede dificultar la transmisión de ultrasonidos, también la presencia de miomas. En general se estima que se pueden diagnosticar entre el 60 y el 70% de las malformaciones fetales.</p> <p>...</p> <p>La ecografía en ningún caso puede diagnosticar alteraciones cromosómicas (como el síndrome de Down), para eso se necesita hacer una biopsia de corion o una amniocentesis, pero determinados hallazgos ecográficos, como la elevación de la translucencia nucal o determinadas anomalías, que son muy frecuentes en alteraciones cromosómicas, nos pueden poner sobre la pista.</p>	
<p><b>RIESGOS</b></p>	
<ul style="list-style-type: none"> <li>✓ Las técnicas de ultrasonido actuales parecen ser seguras.</li> <li>✓ El ultrasonido no involucra radiación.</li> </ul>	

**Fuente:** Elaboración propia

5.9. Mamografía

**Cuadro 19.** Mamografía

<p><b>MAMOGRAFÍA</b></p> <p>La mamografía es un tipo de imagen médica especializada, no invasiva, la cual utiliza un sistema de dosis baja de rayos X para visualizar el interior de la mama y se realiza mediante un aparato llamado mamógrafo. Un examen de mamografía, denominado mamograma, y ayuda en la detección temprana y el diagnóstico de las enfermedades mamarias en las mujeres.</p> <p>Cada mama se explora empleando dos (2) proyecciones:</p> <ol style="list-style-type: none"> <li>1. De arriba abajo.</li> <li>2. De externo a interno.</li> </ol> <p>Las radiografías se obtienen colocando la mama en el mamógrafo el cual está diseñado para que el haz de rayos X atraviese la mama y plasme la imagen de ésta en una película sensible a los rayos X. Para cada exposición la mama es mantenida en compresión de manera que se adquiera una imagen clara y nítida.</p>	<p><b>Figura 22.</b> Anatomía de la mama femenina</p>  <p>Instituto Nacional del Cáncer. Anatomía de la mama femenina [Internet]. 2021 [citado 12/08/2021]. Disponible en: <a href="https://www.cancer.gov/espanol/publicaciones/diccionarios/diccionario-cancer/def/mama">https://www.cancer.gov/espanol/publicaciones/diccionarios/diccionario-cancer/def/mama</a></p>
<p><b>TIPOS DE MAMOGRAFÍAS</b></p>	

# MANUAL BÁSICO DE IMAGENOLÓGÍA

Existen dos tipos principales de mamografía las cuales se realizan mediante la misma técnica.

1. La mamografía convencional

2. La mamografía digital, denominada también mamografía digital de campo completo o (MDCC).

Una gran cantidad de estudios han demostrado que las mamografías convencionales y digitales son igualmente precisas a la hora de detectar cáncer de mama. Ambas difieren fundamentalmente en la forma de almacenar las imágenes:

✓ En la mamografía convencional, son radiografías fotográficas se pueden ver las imágenes en blanco y negro sobre grandes hojas de película.

✓ En la mamografía digital, las imágenes se almacenan directamente en una computadora. Esto permite visualizar las imágenes en la pantalla de una computadora y agrandar o resaltar zonas específicas. Si se detecta alguna zona sospechosa, los médicos pueden utilizar la computadora para analizarla con mayor detenimiento. Las imágenes también pueden transferirse electrónicamente desde una ubicación a otra.

**La mamografía digital o mamografía digital de campo completo (MDCC)**

✓ Es un sistema de mamografía en el que la película de rayos X es reemplazada por sistemas electrónicos que transforman los rayos X en imágenes mamográficas de las mamas.

✓ Estos sistemas son similares a los que tienen las cámaras digitales y su eficiencia permite obtener mejores fotografías con una dosis más baja de radiación.

✓ Las imágenes de las mamas se transfieren a una computadora para su revisión por un radiólogo y para su almacenamiento a largo plazo.

✓ La experiencia del paciente durante una mamografía digital es similar a la de una mamografía convencional.

✓ La mamografía digital puede ser bidimensional (2D) o tridimensional (tomosíntesis 3D), según la reconstrucción computarizada de la mama se realice en dos o tres planos.

**La tomosíntesis o mamografía tridimensional (3D) y tomosíntesis digital del seno (DBT, por sus siglas en inglés)**

Es una forma avanzada de toma de imágenes del seno en la que múltiples imágenes de los senos, tomadas desde diferentes ángulos, son capturadas y reconstruidas o sintetizadas en grupos de imágenes tridimensionales.

De esta manera, la toma de imágenes 3D del seno es similar a la tomografía computarizada (TC), en la que se ensamblan una serie de "cortes" finos para crear una reconstrucción 3D del cuerpo.

Si bien la dosis de radiación para algunos sistemas de tomosíntesis del seno es levemente más alta que la dosis utilizada en la mamografía estándar, aún se encuentra dentro de los niveles seguros aprobados por la FDA para la radiación en mamografías. La tomosíntesis puede resultar en:

✓ Detección más temprana de pequeños cánceres de seno que podrían quedar ocultos en una mamografía convencional

✓ Menos biopsias innecesarias o pruebas adicionales

✓ Mayores posibilidades de detectar tumores múltiples del seno

✓ Imágenes más claras de las anomalías en los senos densos

✓ Mayor precisión para determinar el tamaño, la forma y la ubicación de las anomalías en el seno.

## UTILIDAD DEL PROCEDIMIENTO DE MAMOGRAFÍA

Las mamografías son utilizadas:

✓ Como herramienta de exploración para detectar de manera temprana el cáncer de mamas en las mujeres que no tienen síntomas. (Mamografía de exploración)

✓ Para detectar y diagnosticar enfermedades mamarias en mujeres que tienen síntomas tales como bultos, dolor, zonas de hundimiento en la piel, o secreción del pezón (Mamografía de diagnóstico).

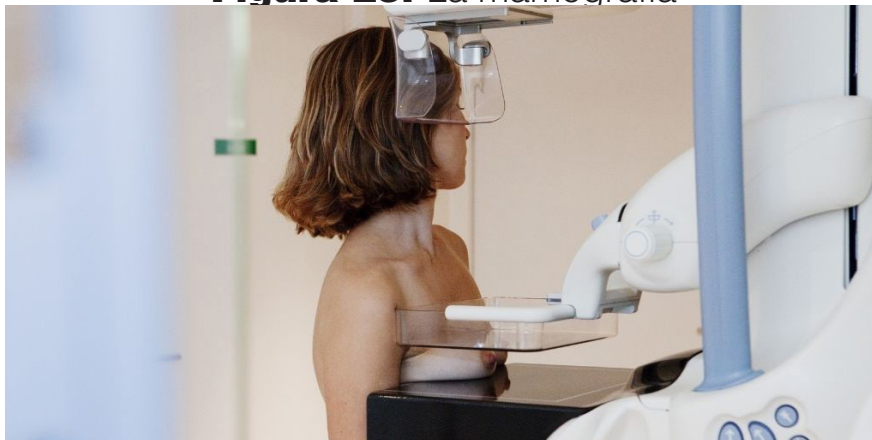MAMOGRAFÍA DE EXPLORACIÓN	MAMOGRAFÍA DE DIAGNÓSTICO
<p>La mamografía juega un papel central en la detección temprana del cáncer de mamas ya que puede mostrar los cambios en las mamas años antes de que el médico o el paciente los adviertan.</p> <p>Las investigaciones han demostrado que los mamografías anuales llevan a la detección temprana del cáncer de mamas, etapa en la que tienen mayores posibilidades de curación y se encuentran disponibles terapias de conservación de mamas.</p>	<p>La mamografía de diagnóstico se utiliza para evaluar a una paciente con resultados clínicos anormales, tales como nódulos en las mamas o descargas de los pezones descubiertos por la mujer o su médico.</p> <p>También se puede realizar luego de una mamografía de exploración anormal, con el fin de evaluar el área conflictiva en el examen de exploración.</p>
RECOMENDACIONES DEL EXAMEN DE MAMOGRAFÍA	
<p>La mamografía se realiza para examinar a mujeres con el fin de detectar cáncer de mama incipiente, cuando es más probable su curación.</p> <p>Las pautas actuales del Colegio Estadounidense de Radiología (ACR, por sus siglas en inglés) y de la Red Integral Nacional del Cáncer (NCCN) recomiendan:</p> <ul style="list-style-type: none"> <li>✓ Realizar una mamografía de exploración cada año en las mujeres, comenzando a partir de los 40 años.</li> </ul> <p>La ACR y el Instituto Nacional de Cáncer (NCI, por sus siglas en inglés) también sugieren que:</p> <ul style="list-style-type: none"> <li>✓ Las mujeres que han tenido cáncer de mamas, y aquellas que se encuentran en alto riesgo debido a un historial familiar de cáncer de mamas o de ovarios, deben asesorarse con un médico especialista respecto de si deben comenzar a realizar los estudios antes de los 40 años. Sin embargo, generalmente, se recomienda la realización de la mamografía de la siguiente manera: <ul style="list-style-type: none"> <li>✓ Las mujeres comenzando a los 40 años y repetirla cada 1 o 2 años.</li> <li>✓ Todas las mujeres comenzando a la edad de 50 años y repetirla cada 1 o 2 años.</li> <li>✓ Las mujeres con una madre o una hermana que tuvo cáncer de mama a una edad más joven deben contemplar la posibilidad de hacerse mamografías anuales. Estas deben comenzar más temprano que la edad en la que se le diagnosticó el cáncer al miembro más joven de la familia.</li> <li>✓ Realizar seguimiento a una mujer que haya tenido una mamografía anormal.</li> <li>✓ Evaluar a una mujer que presente síntomas de una enfermedad mamaria. Estos síntomas pueden ser un tumor, secreción del pezón, dolor de mama, hoyuelos en la piel de la mama, cambios en el pezón u otros signos.</li> </ul> </li> </ul>	
EL PROCEDIMIENTO	

- ✓ La mamografía se realiza ambulatoriamente.
- ✓ Durante la mamografía, el médico o técnico radiológico calificado posicionará la mama de la mujer en la unidad de mamografía.
- ✓ La mama será colocada en una plataforma especial y comprimida con una paleta transparente de plástico.
- ✓ El especialista comprimirá la mama gradualmente. La compresión de la mama es necesaria para:
  - Aplanar el grosor de la mama de manera que todos los tejidos puedan visualizarse.
  - Extender el tejido de manera que sea menos probable que las anomalías pequeñas queden ocultas debido a tejido de la mama superpuesto.
  - Permitir el uso de una dosis más baja de rayos X ya que una cantidad más delgada de tejido mamario está siendo tomada en imágenes.
  - Mantener la mama firme con el fin de minimizar lo que se ve borroso en la imagen a causa del movimiento.
  - Reducir la dispersión de rayos X para aumentar la agudeza de la imagen.
- ✓ Se solicitará a la mujer que cambie de posición durante el procedimiento de toma de imágenes.
- ✓ Las visualizaciones de rutina son de arriba hacia abajo y lateral en ángulo. El proceso se repetirá para la otra mama.

La compresión es necesaria, incluso durante la tomosíntesis, para reducir al máximo el movimiento que degrada las imágenes. Durante la detección temprana por tomosíntesis se obtienen o crean imágenes bidimensionales a partir de las imágenes tridimensionales.

- ✓ La mujer debe permanecer inmóvil y se le puede solicitar que contenga la respiración por unos segundos mientras se toma la imagen de rayos X para reducir la posibilidad de que ésta resulte borrosa.
- ✓ El especialista se dirigirá detrás de una pared o hacia la sala contigua para activar la máquina de rayos X.
- ✓ Al completar el examen, se podría pedir que espere hasta que el especialista (médico o técnico) determine que se han obtenido todas las imágenes necesarias.
- ✓ El proceso de examen toma aproximadamente 30 minutos.

**Figura 23.** La mamografía



Klara Senior, Sofía Herrera. La Mamografía: Un Aliado De Oro Contra El Cáncer De Mama [Internet]. 2020 [citado 12/08/2021]. Disponible en: <https://zensual.com/blogs/blog-zensual/la-mamografia-aliada-contra-cancer-de-mama>

## TRASTORNOS QUE PUEDEN SER DETECTADOS A TRAVÉS DE UNA MAMOGRAFÍA

El médico radiólogo puede observar ver los siguientes tipos de resultados en una mamografía:

- ✓ Quistes o mancha clara, regular y bien definida, lo cual de manera probable es una afección no cancerosa.
- ✓ Masas o tumores
- ✓ Zonas densas en la mama que pueden ser cáncer de mama u ocultar este tipo de cáncer
- ✓ Calcificaciones, las cuales son causadas por depósitos diminutos de calcio en el tejido mamario, la mayor parte de éstas no son un signo de cáncer.

**Fuente:** Elaboración propia

MANUAL BÁSICO DE  
**IMAGENOLOGÍA**

**BIBLIOGRAFÍA**

## MANUAL BÁSICO DE IMAGENOLOGÍA

1. Real Academia Española (RAE). Imagenología. [Online].; 2020. Available from: <https://dle.rae.es/imagenolog%C3%ADa>.
2. Passarielo G, Mora F. Imágenes Médicas: adquisición, análisis, procesamiento e interpretación Venezuela: Equinoccio: Ediciones de la Universidad Simón Bolívar; 1995.
3. Raudales Díaz I. Imágenes diagnósticas: conceptos y generalidades. Rev. Fac. Cienc. Méd. 2014 Enero - Junio; 11(1).
4. Dibarboure L. Imagenología. Del Consultorio Radiológico al Departamento Clínico de Imagen. Club el País. 2016 Noviembre: p. 13-19.
5. Mahesh M. The Essential Physics of Medical Imaging, Third Edition. Med Phys. 2013; 40(7).
6. Bayo N. Reacción celular ante la radiación. Radiobiología: Revista electrónic. 2001; 1(2).
7. Fernández S, M J. Radiología digital y técnicas guiadas por fluoroscopia: impactos en la dosis de radiación a los pacientes. Tesis. Facultad De Medicina Departamento de Radiología y Medicina Física ed.: Universidad Complutense De Madrid; 2013.
8. Villaseñor P, Palacios M, González B. Principios físicos básicos del ultrasonido. Invest Dis. 2012; 1(1).
9. Mambachi A, Cobbold R. Development and application of piezoelectric materials for ultrasound generation and detection. Ultrasound. 2011; 19.
10. Segura A, Saez-Fernández A, Rodriguez-Lorenzo A, Díaz-Rodríguez N. Curso de ecografía abdominal. Introducción a la técnica ecográfica. principios físicos. Lenguaje ecográfico. Semergen. 2014; 40(1).
11. Radiological Society of North America (RSNA) and American College of Radiology (ACR). Ultrasonido (Ecografía). [Online].; 2018. Available from: <https://www.radiologyinfo.org/es/info/genus>.
12. Hangiandreou N. «AAPM/RSNA Physics Tutorial for Residents: Topics in US». RadioGraphics. 2003; 23(4).

13. Standen R. Ultrasonografía Médica. Tesis Doctoral ed. Valdivia Chile: Facultad de Ciencias de la Ingeniería, Universidad Austral De Chile; 2002.
14. Rodríguez M. Plan de gestión para la adquisición, instalación puesta en funcionamiento de un equipo de Tomografía Computarizada para Hospitales regionales costarricenses. Tesis Doctoral ed. Costa Rica: Universidad Para la Cooperación Internacional; 2008.
15. El Instituto Nacional del Cáncer de los Institutos Nacionales de la Salud de EE. UU. Tomografía computarizada. [Online].; 2018. Available from: <https://www.cancer.gov/espanol/publicaciones/diccionarios/diccionario-cancer/def/tomografia-computarizada>.
16. Martínez C, Ramírez A. Resonancia Magnética funcional: evolución y avances en clínica. *Tecnura Con- Ciencias*. 2009; 13(25).
17. Keats T, Siström C. Atlas de Medidas Radiológicas. 7th ed.: Elsevier; 2002.
18. Calvo M. Guías Prácticas De Oncología Radioterápica: Arán; 2010.
19. Organización Mundial de la Salud (OMS). Seguridad del paciente. [Online].; 2019. Available from: <https://www.who.int/es/news-room/fact-sheets/detail/patient-safety>.
20. Rocco C, Garrido A. Seguridad del paciente y cultura de seguridad. *Revista Médica Clínica Las Condes*. 2017; 28(5).
21. Hospital Departamental de Caldas “Santa Sofía”. “Instructivo de preparación de pacientes para procedimientos diagnósticos y terapéuticos”. [Online].; 2018. Available from: <https://www.santasofia.com.co/ss/phocadownload/Guia-Paciente/GC020-R5-INS01-Instructivo-de-Preparacion-Pacientes-para-procedimientos-diagnosticos-y-terapeuticos.pdf>.
22. European Commission. Council Directive 2013/59 Euratom laying down basic safety standards for protection against the dangers arising from exposure to ionising radiation. *Off J Eur Commun*. 2014.
23. Tobajas E, Ramos E. Medidas básicas de protección radiológica para el graduado en Enfermería: Ocronos - Editorial Científico-Técnica; 2019.



## MANUAL BÁSICO DE IMAGENOLOGÍA

24. European Society of Radiology (ESR). Patient safety in medical imaging: A joint paper of the European Society of Radiology (ESR) and the European Federation of Radiographer Societies (EFRS). Radiography. 2019; 25.
25. Bahet A, Jankharia B. Riesgos de radiación de imágenes médicas reventando los mitos. [Online].; 2019. Available from: <https://www.carestream.com/blog/2019/09/16/riesgos-de-radiacion-de-imagenes-medicas-reventando-los-mitos/>.
26. Kocak M. Riesgos de la radiación en pruebas de diagnóstico por la imagen. [Online].; 2019. Available from: <https://www.msdmanuals.com/es-es/hogar/temas-especiales/pruebas-de-diagn%C3%B3stico-por-la-imagen-habituales/riesgos-de-la-radiaci%C3%B3n-en-pruebas-de-diagn%C3%B3stico-por-la-imagen>.
27. Organización Mundial de la Salud. Marco Conceptual de la Clasificación Internacional para la Seguridad del Paciente Versión 1.1. [Online].; 2009. Available from: [https://www.who.int/patientsafety/implementation/icps/icps\\_full\\_report\\_es.pdf](https://www.who.int/patientsafety/implementation/icps/icps_full_report_es.pdf).
28. Ministerio de Salud Pública. Deberes y derechos de los pacientes. [Online].; 2020. Available from: <http://www.haiam.gob.ec/index.php/docencia-e-investigacion-2/2018-11-07-19-19-24>. recuperado 20.01.2020.
29. Ley de derechos y amparo del paciente. Ley 77 Registro Oficial Suplemento 626 de 03-feb.-1995. [Online].; 2006. Available from: <http://repositorio.ucsg.edu.ec/bitstream/3317/8423/1/T-UCSG-POS-MGSS-105.pdf>.
30. Martín A. Aspectos médico-legales de la radiología médica. mala praxis radiológica. Visión jurisprudencial. [Online].; 2020. Available from: <https://www.aeds.org/congreso/XXIIcongreso/Trabajo%20fin%20de%20master%20-%20Alberto%20Martin.pdf>.
31. Harrison. Principios de Medicina Interna 18ª edición”. Introducción al libro: McGRAW-HILL INTERAMERICANA EDITORES, S. A. de C. V. ; 2012.
32. Colectivo de autores. Problemas filosóficos en la medicina Cuba: La Habana; 1986.

33. MedlinePlus. Ecografía en el embarazo. [Online].; 2020. Available from: <https://medlineplus.gov/spanish/ency/article/003778.htm>.
34. Mayo Clinic. Ecografía fetal. [Online].; 2020. Available from: <https://www.mayoclinic.org/es-es/tests-procedures/fetal-ultrasound/about/pac-20394149>.
35. Rodríguez R. Defectos y anomalías que se pueden detectar por ecografía. [Online].; 2020. Available from: <https://www.webconsultas.com/embarazo/control-prenatal/defectos-y-anomalias-que-se-pueden-detectar-por-ecografia>.

# MANUAL BÁSICO DE **IMAGENOLOGÍA**



Publicado en Ecuador  
Diciembre 2021

Edición realizada desde el mes de enero del 2021 hasta junio del año 2021, en los talleres Editoriales de MAWIL publicaciones impresas y digitales de la ciudad de Quito

Quito – Ecuador

Tiraje 50, Ejemplares, A5, 4 colores; Offset MBO  
Tipografía: Helvetica LT Std; Bebas Neue; Times New Roman; en tipo fuente.

# MANUAL BÁSICO DE IMAGENOLOGÍA

**AUTORES INVESTIGADORES**



MD. Fátima Yadira  
Rivera Rasury



MD. Walter Alejandro  
Patiño Zambrano




MD. Alexander Wladimir  
Huerta Cordero



MD. Katuska Elizabeth  
Rodríguez Gómez



MD. Paola Elizabeth  
Simbaña Carrera



MD. Sonia Bibiana  
Urdiales Baculima




MD. Ericka María  
Vera Alay



MD. Álvaro Estuardo  
Villa Piray



MD. Gina Carolina  
Villigua Vásquez



MD. Juan Diego  
Zambrano Zambrano

ISBN: 978-9942-602-19-0



© Reservados todos los derechos. La reproducción parcial o total queda estrictamente prohibida, sin la autorización expresa de los autores, bajo sanciones establecidas en las leyes, por cualquier medio o procedimiento.

**CREATIVE COMMONS RECONOCIMIENTO-NOCOMERCIAL-COMPARTIRIGUAL 4.0.**