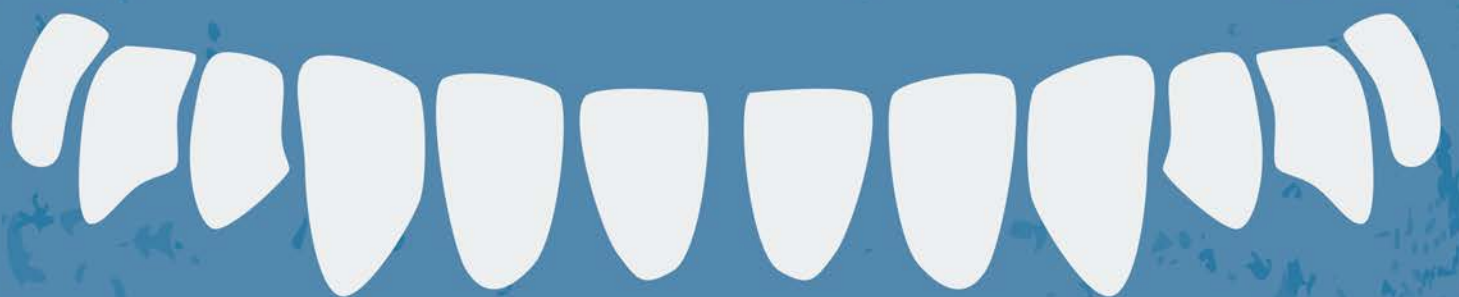


# **ORTODONCIA CONCEPTOS FUNDAMENTALES**



**MAWIL**  
Publicaciones Impresas  
y Digitales

# **ORTODONCIA CONCEPTOS FUNDAMENTALES**





# ORTODONCIA CONCEPTOS FUNDAMENTALES

## AUTORES

**Esp. Julio Ildefonso Rosero Mendoza**

*Odontólogo*

*Especialista en Ortodoncia*

*Magíster en Gerencia Hospitalaria*

*Universidad de Guayaquil*

[julio.roserom@ug.edu.ec](mailto:julio.roserom@ug.edu.ec)

**Esp. Jacobo Cesar Rosero Mendoza**

*Odontólogo*

*Especialista en Rehabilitación Oral*

*Universidad de Guayaquil*

[jacobo.roserom@ug.edu.ec](mailto:jacobo.roserom@ug.edu.ec)

**Dra. Fanny Alicia Mendoza Rodríguez**

*Odontóloga*

*Magíster en Diseño Curricular*

*Universidad de Guayaquil*

[fanny.mendozar@ug.edu.ec](mailto:fanny.mendozar@ug.edu.ec)



# ORTODONCIA CONCEPTOS FUNDAMENTALES

## REVISORES

**Solano Hermida Juan Bernardo**

*Especialista en Rehabilitación Oral;  
Diploma Superior en Implantes Odontológicos;  
Doctor en Odontología  
Universidad Central del Ecuador  
[bsimplantjb@gmail.com](mailto:bsimplantjb@gmail.com)*

**Maritza del Carmen Berenguer Gouarnaluses**

*Doctora en Estomatología  
Especialista de 2 do Grado en Administración de Salud  
Master en Ciencias en Atención Primaria de Salud  
Master en Ciencias en Urgencias Estomatológicas  
Investigador Auxiliar  
Universidad de Ciencias Médicas  
[maritza.berenguer@infomed.sld.cu](mailto:maritza.berenguer@infomed.sld.cu)*



# DATOS DE CATALOGACIÓN

Julio Ildefonso Rosero Mendoza  
**AUTORES:** Jacobo Cesar Rosero Mendoza  
Fanny Alicia Mendoza Rodríguez

**Título:** Ortodoncia Conceptos Fundamentales

**Descriptores:**

**Edición:** 1<sup>era</sup>

**ISBN:**

**Editorial:** Mawil Publicaciones de Ecuador, 2019

**Área:** Educación Superior

**Formato:** 148 x 210 mm.

**Páginas:** 112

**DOI:** <http://dx.doi.org/10.26820/ortodoncia-conceptos-fundamentales>



## *Texto para Docentes y Estudiantes Universitarios*

El proyecto didáctico *Ortodoncia Conceptos Fundamentales*, es una obra colectiva creada por sus autores y publicada por *MAWIL*; publicación revisada por el equipo profesional y editorial siguiendo los lineamientos y estructuras establecidos por el departamento de publicaciones de *MAWIL* de New Jersey.

**© Reservados todos los derechos. La reproducción parcial o total queda estrictamente prohibida, sin la autorización expresa de los autores, bajo sanciones establecidas en las leyes, por cualquier medio o procedimiento.**

\*Director General: MBA. Vanessa Pamela Qhispe Morocho Ing.

\*Dirección Central *MAWIL*: Office 18 Center Avenue Caldwell; New Jersey # 07006

\*Gerencia Editorial *MAWIL*-Ecuador: Aymara Galanton.

\*Editor de Arte y Diseño: Lic. Eduardo Flores





# **CONTENIDO**

## **ORTODONCIA**

### **CONCEPTOS FUNDAMENTALES**



[www.mawil.us](http://www.mawil.us)



## **Contenido**

### Capitulo N° 1.- Problemática fundamental de la Ortodoncia

- Factores Biomecánicos
- Extrusión
- Intrusión
- Rotación
- Torque
- Relación entre fuerza y reabsorción
- Movimiento dentario ortodóncico
- Anomalías hereditarias

### Capitulo N° 2.- Tratamiento de las mordidas cruzadas

### Capitulo N° 3.- Tratamiento de la mordida profunda

### Capitulo N° 4.- Tratamiento de la mordida abierta

### Capitulo N° 5.- Tratamiento de la oclusión de Clase II

### Capitulo N° 6.- Tratamiento de la oclusión de Clase III

### Capitulo N° 7.- Materiales

- Brackets de autoligado
- Arcos de alambre
- Otros materiales

### Capitulo N° 8.- Higiene Oral en Ortodoncia



# **CAPÍTULO I**

## **PROBLEMÁTICA FUNDAMENTAL DE LA ORTODONCIA**

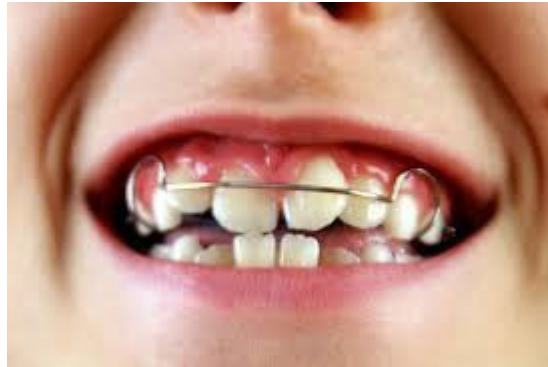

[www.mawil.us](http://www.mawil.us)



## **1.1. Problemas fundamentales de la ortodoncia**

Se conceptualiza la Ortodoncia como la rama de la odontología que estudia las malformaciones y defectos de la dentadura y su tratamiento. La palabra ortodoncia proviene del griego orto- (ὀρθο-, recto) -doncia (ὀδών, diente). La finalidad de la terapia ortodóncica es mejorar la salud bucal, la funcionalidad y la estética, lo que conlleva una mejora en la calidad de vida<sup>1</sup>.



La complejidad de la ortodoncia no está en las sofisticaciones técnicas sino en sus fundamentos: biomecánicas, histología, crecimiento y desarrollo y oclusión<sup>2</sup>.

La biomecánica es el área de las ciencias biológicas, principalmente de la medicina y la odontología, encargada de desarrollar aplicaciones mecánicas para resolver problemas de motricidad y funcionalidad. Por una parte, la biomecánica se fundamenta en principios mecánicos, según los cuales debe haber una correspondencia entre las propiedades de resistencia y de deformación de los materiales y aparatos utilizados, y los sistemas biológicos que interactúan en la aplicación, en el caso concreto de la ortodoncia es importante tener en cuenta que los sistemas biológicos pueden manifestar reacción o rechazo a los elementos orgánicos y no orgánicos que entren en contacto con los tejidos<sup>3</sup> (alergias o reacciones inmunes de rechazo).

De referencia es que la biomecánica es la parte de la Física que se dedica al movimiento de los organismos vivos, por ello es posible que los dientes pueden ser movidos al impulso de fuerzas naturales del propio organismo o porque la aplicación de aparatos ortodóncicos; esto obliga a la imperiosa necesidad



de conocer todos los principios biomecánicos, principalmente para reconocer que sucederá en los dientes y en los tejidos vecinos por lo que continuamente tenemos que tener presente que estamos en presencia de organismos vivos; en numerosas ocasiones entra en descuido el concepto biológico en virtud del concepto mecánico; por lo que resultan incalculables los daños ocasionados: reabsorción de raíces, dientes desvitalizados, bolsas periodontales y en general, fracaso del tratamiento por no lograr los objetivos propuestos<sup>4</sup>.

Es innegable que el ortodontista debe de estar muy atento al diagnóstico de la clínica de cada caso clínico para así discernir determinar QUÉ HACER para conjugar la interrelación entre los dientes, hueso, tejido blando y funciones musculares, conociendo los procesos de reacciones tisulares resultantes de la terapia, así como los principios mecánicos que rigen el movimiento dentario lo cual le permitirá definir con exactitud COMO HACER<sup>5</sup>.

Un alcance directo de la visión biomecánica del tratamiento ortodontico concibe la planificación del mejor sistema de fuerza que se utilizara en su forma de aplicación, así como en la cuantificación de la carga aplicada haciendo la interpretación de qué manera funciona la distribución de presiones en el ligamento periodontal<sup>5</sup>.

En el contexto de las observaciones anteriores concebido en la biomecánica del movimiento ortodoncico es de considerar elementos puntuales atendidos a los diferentes aspectos biológicos e histológicos de los tejidos que les rodean y por lo tanto la significación de los términos osteoblasto o células especializadas en la reconstrucción del tejido óseo, cuando ocurre destrucción del, hueso simplemente para mover los dientes se requiere de ambos procesos; ya que la estructura existente esencialmente involucrado en el proceso del movimiento dentario es el ligamento periodontal, teniendo como función; permitir resistencia de las fuerzas ambientales naturales derivadas de la masticación, además de las inducidas artificialmente; presentando en su estructura dos tipos de elementos: ligamento propiamente dicho, conformado por haces de fibras colágenas que mantiene unida las estructuras de paredes óseas y dentarias, la cual proporciona cierta movilidad; el otro elemento es el componente liquido con sus funciones nutricionales; vasos sanguíneos, tejido conectivo de relleno

lo que permite que dicho espacio sea una mezcla heterogénea de líquidos de diversas viscosidades que en su conjunto forma una barrera opuesta a la acción de las fuerzas externas; esta observable acción combinada contribuye a reducir su efecto, por lo que al sobrar un diente es ejercida una fuerza para desplazarlo donde el componente fibroso actúa como resorte o muelle que amortigua el impacto y lo sostiene en su posición relativa:

Este movimiento dentario está en dependencia de la viabilidad del ligamento periodontal y de la respuesta dependiendo de la magnitud de la fuerza que se ha aplicado.; constituye un proceso muy complejo con la participación de diferentes factores; mecánicos, pizo electricos, celulares, inflamatorios, neurológicos, inmunológicos entre otros los cuales interactúan entre sí transformando la fuerza aplicada al diente en una respuesta capaz de provocar el movimiento; es de mencionar que particularmente los dientes están sometidos a dos tipos de movimientos, los fisiológicos que suceden durante toda la vida y los inducidos cuando son movidos de sus posiciones por fuerzas ortodóncicas aplicadas sobre su corona<sup>6</sup>.

La aplicación de una  $F$  a un diente o grupo de dientes perturba su estado de equilibrio y produce una aceleración instantánea que, después de perder la actividad, provoca un nuevo estado de descanso. La aceleración en ortodoncia es tan pequeña que se considera despreciable<sup>3</sup>.

## **1.2. Niveles por considerar de la biomecánica, en ortodoncia.**

Burstone CJ<sup>7</sup>. Cito (...), Estudiar la respuesta de los dientes a las  $F$  es mucho más complejo que sólo medirlas se deben considerar tres niveles:

1. El nivel clínico: tiene que ver con el promedio de movimiento, el dolor, la movilidad, la pérdida de hueso alveolar y los fenómenos de remodelación y reabsorción radicular de los dientes.

2. El nivel celular y bioquímico: es la respuesta química y biológica de los tejidos dentales y de soporte producidos por el estímulo mecánico o  $F$  (cambios en el hueso, en el cemento y en el tejido conectivo del LP).

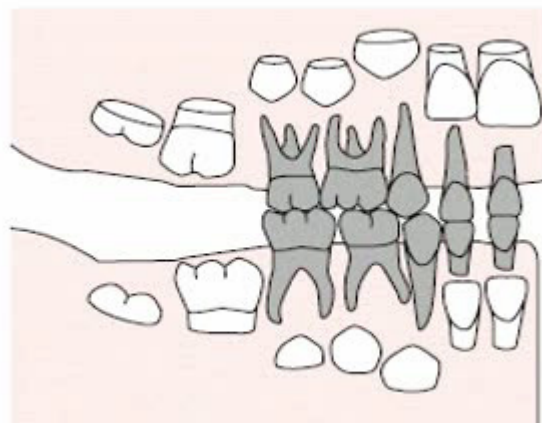
3. El nivel de esfuerzo y deformación en el LP: es la  $F$  por la unidad de área. Es el componente físico más importante para mover los dientes y el menos en-

tendido por los ortodontistas (modelo teórico, físico y matemático que explica el movimiento dental en ortodoncia)<sup>8-7-6</sup>.

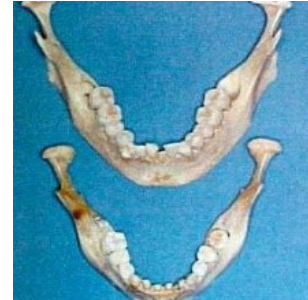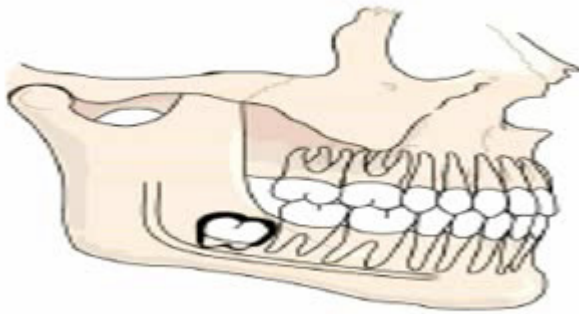
### **1.3. Movimiento dentario fisiológico<sup>8-9</sup>:**

La mayoría de las personas permanecen con el mito de que los dientes son la cosa más rígida de nuestro organismo, imaginándolos postes enclavados en concreto, desconociendo que ahí, así como en el resto del organismo, los procesos del metabolismo (anabólicos y catabólicos) son continuos; desconociendo que el hueso como tejido vivo es evento de constante reorganización y que los dientes se mueven imperceptiblemente durante toda la vida: esta capacidad dentaria y sus tejidos de soporte para reposicionarse a sí mismos y adaptarse a las demandas funcionales es debido al fenómeno de la migración o movimiento fisiológico; además del proceso de desgaste oclusal los dientes continúan su erupción en busca de establecer un balance con los antagonistas y los puntos de contactos, que también son desgastados se convierten en condiciones de contacto, observándose entonces una migración mesial de los sectores posteriores. Al desplazarse los dientes, llevan consigo al alveolo y a todo su aparato de inserción.

Debido al proceso de desgaste oclusal, los dientes continúan su erupción en busca de establecer un balance con los antagonistas. (Fig. 1).



El movimiento mesial de los dientes se produce durante toda la vida debido a: desgaste interproximal, cierre en tijera de los arcos dentarios y la presión que ejerce el tercer molar al hacer erupción. (Fig2a , b )

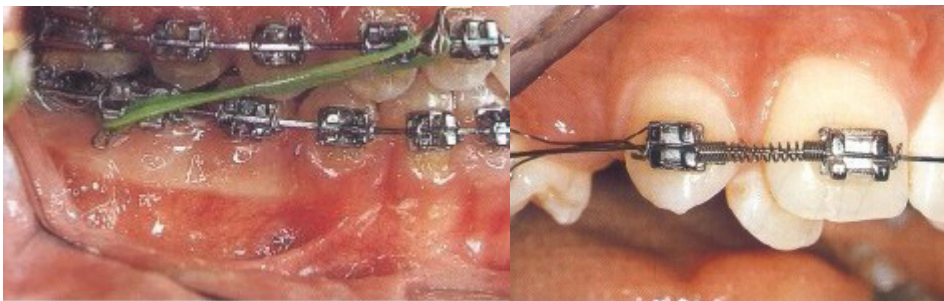


### 1.3. Movimientos ortodóncicos<sup>8-9</sup>

Es el realizado por el profesional que logra el movimiento del diente con la aplicación de una fuerza con una intensidad y dirección apreciablemente determinada ; dependen esencialmente de la forma y manera en que es distribuida la fuerza que se aplica en los dientes; deduciéndose que los niveles de fuerzas óptimos para este movimiento ortodóncico los dientes deben ser lo bastante elevados como para que estimulen la actividad celular sin que ocurra la oclusión por completo de los vasos sanguíneos del LPD; al determinar el inmediato efecto biológico de la fuerza sobre los dientes; no solo es importante la intensidad de la fuerza aplicada, sino también la zona del LPD por la que es distribuida dicha fuerza; la dirección en que aplica la misma; la respuesta del LPD no solo estará identificada por la propia fuerza, es la presión o fuerza por unidad de superficie, ya que la distribución de las fuerzas y por consiguiente la presión en el LPD difiere en función de los diferentes tipos de movimientos ortodóncicos, por lo que tenemos que especificar el tipo de movimiento además de la envergadura de la fuerza a la hora de precisar los niveles óptimos para el tratamiento ortodóncico: Actualmente se reconocen dos teorías que explican cómo los organismos controlan el movimiento ortodóncico de los dientes; estas no son incompatibles ni recíprocamente excluyentes:

**1. La teoría de la electricidad biológica:** Atribuida al movimiento dentario en cambios en el metabolismo del hueso, controlados por señales eléctricas que son producidas cuando el hueso se flexiona y se deforma al aplicárseles las fuerzas a través de los dientes.

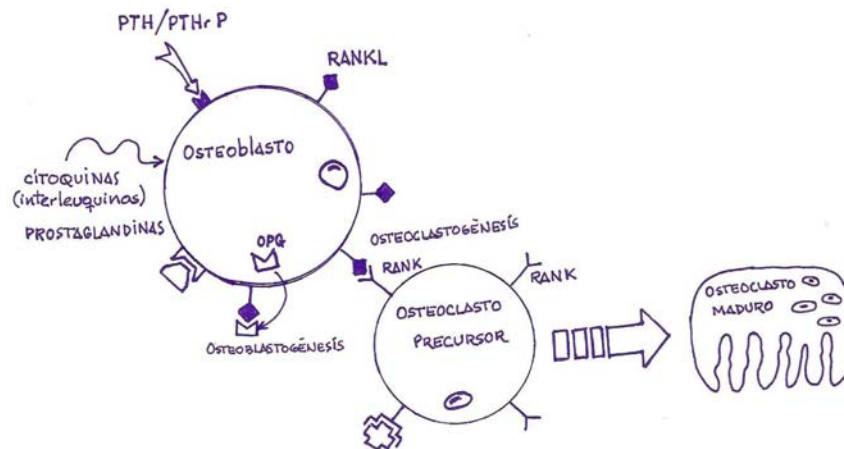
**2. La teoría de presión-tensión:** Explica que el movimiento dental dentro del alveolo y a expensa del espacio del LPD activa a **mensajeros químicos** que provocan los cambios celulares necesarios; mensajeros producidos por las alteraciones en el flujo sanguíneo dentro del LPD; reduciéndose la presión y el aumento de la tensión del diámetro de los vasos sanguíneos, alterando consecuentemente el flujo de la sangre en esos espacios del ligamento; por ello muchos especialistas asumen esta teoría significando que la misma es la clásica del movimiento dental, ya sustenta que el estímulo para la diferenciación celular y para el movimiento dental están en dependencia de señales químicas que eléctricas; es de suponer que los mensajeros químicos son determinantes en la serie de acontecimientos que proporcionan la remodelación del hueso alveolar y al movimiento dental: Esta categorizada teoría tributa a que la alteración del flujo sanguíneo en el seno del LPD es debida a una fuerza sostenida que obliga al diente a cambiar de posición en el espacio del LPD, comprimiendo el ligamento en unos puntos y tensándolo en otros; el flujo sanguíneo disminuye donde es comprimido el LPD, aumentando así donde este se tensa, variaciones del flujo sanguíneo que producen rápidos cambios en el espacio químico, ejemplificamos: los niveles de oxígeno disminuyen en la zona comprimida y logran su aumento en el lado sometido a tensión; pudiendo cambiar la proporción relativa a otros metabolitos en pocos minutos; estos actúan directamente o estimulando la liberación de otros sustratos biológicamente activos, estimulando más adelante la diferenciación y la actividad celular.



#### **1.4. Aspectos moleculares del movimiento dentario. (Esquema 1)**

Los pertinentes elementos del conocimiento de estos movimientos nos prepara para la comprensión de lo que ocurre en el mundo molecular cuando un

diente es desplazado remodelando su alveolo para así tomar las precauciones adecuadas al conocer previamente particularidades del metabolismo óseo de algún paciente: En la red de senderos recorrido han sido dado a conocer que los adelantos biotecnológicos han permitido desentrañar un completo y complejo sistema de regulación de la actividad osteoclástica y osteoblástica responsable de la integridad esquelética y que evidentemente tiene su actuación en respuesta a los tratamientos de Ortodoncia; por ello es percibido que el principal actor es el osteoblasto con intervención en ambos procesos; mecanismo que se basa en el complejo RANKL – OPG – RANK.; el primero es el ligando- activador del factor Kappa B, miembro de la super-familia del Factor de necrosis tumoral (TNF), encontrándose en la membrana del osteoblasto, la unión del RANKL con su receptor (RANK) que además es encontrado en la membrana del osteoblasto inmaduro monocitos de la sangre o macrófagos, provocando su activación para iniciar la destrucción del hueso, es esencial hacer mención de la OPG; osteoprotegerina parte de la super familia de los receptores de TNF y un factor soluble segregado por el propio osteoblasto; actúa como receptor señuelo uniéndose al RANKL ejerciendo inhibición competitiva con el RANK; inhibiéndose así la diferencia de los osteoclastos inmaduros aunque se conoce que bloquea la activación de los osteoclastos maduros e induce su apoptosis, es observable como bien lo indica evidentemente el mecanismo RANKL – OPG – RANK es realmente el regulador de los procesos de osteoclasto génesis y osteoblasto génesis siendo el osteoblasto el principal eslabón para el desencadenamiento de estos proceso



*Esquema 1. Regulación de la actividad osteoclástica y osteoplastia*

Ahora bien, este mecanismo es a su vez afectado por un gran número de mediadores que pueden hacerlo actuar de manera que estimule o inhiba los procesos de formación o destrucción del hueso indistintamente como se observa a continuación. (Tabla )

	Estimulan osteoclastogénesis al inhibir la producción de OPG y estimular la de RANKL		Inhiben osteoclastogénesis al estimular la producción de OPG e inhiben la de RANKL
Vit D <sub>3</sub>		IL- <sub>1</sub>	
PTH		TNF α y β	
PGE <sub>2</sub>		TGF β (transforming growth factor)	
IL- <sub>11</sub> y <sub>6</sub>		Estrógenos	
Glucocorticoides		CaH	

***Tabla 1. Mediadores que inhiben o estimulan los procesos de formación o destrucción ósea***

La forma de acción de algunos de estos compuestos sería la siguiente:

- Prostaglandina E<sub>2</sub> (PGE<sub>2</sub>): Coopera con el RANKL, liberada por el tejido en estado de hipoxia.
- Interleuquinas (IL-<sub>11</sub> y <sub>6</sub>): Actúan como promotores de este sistema son liberados por la alteración de los cambios vasculares o estados hipóxicos como es la disminución de presión parcial de oxígeno del tejido en zonas de presión; esperándose en función del mensajero una respuesta del osteoblasto como activador (IL-<sub>11</sub> y <sub>6</sub>) o inhibidor (IL-<sub>1</sub>) de la osteoclastogénesis.
- Parathormona (PTH): Considerada estimulante de osteoclastogénesis; manteniendo la calcemia por retroalimentación; además aumenta la reabsorción de calcio en riñón y las concentraciones de Vitamina D (1,25 -Vit D), ambos estimulan la osteoclastogénesis.
- Calcitonina: Elemento importante ya que actúa en el metabolismo del Calcio, disminuyendo la calcemia, al disminuir este en sangre se estimula la osteoclastogénesis; por lo antes expuesto son establecidos tres fases previas al movimiento dental después de la aplicación de una fuerza ortodóntica:

1. Alteración del flujo sanguíneo en el LPD: Con la consecuente variación de la presión parcial de oxígeno disminuyendo en las áreas de presión o aumentando en las áreas de tensión.
2. Formación y/o liberación de mediadores químicos: Como respuesta a la homeostasia.
3. Activación celular: En este caso a nivel de osteoblastos y osteoclastos y está determinada por el tipo de mediador químico y su efecto sobre el sistema RANKL- OPG – RANK.

**Clasificación de las fuerzas ortodóncicas<sup>8</sup>**: Pueden clasificarse de acuerdo a intensidad, magnitud y duración.

1. Diferencias según la magnitud de las fuerzas: Pueden ser intensas y ligeras

Las **Intensas** son mayores que la presión capilar y cuando se aplican a un diente o grupo de dientes, comprimen la membrana periodontal, ocasionando la detención de la actividad celular por ausencia o disminución del flujo sanguíneo y por consiguiente, de los elementos celulares (osteoblastos y osteoclastos) necesarios para el que se produzca movimiento. Esto acarrea necrosis, destrucción de cemento y reabsorción del ápice radicular.

Las **Ligeras** son las ideales para el movimiento ortodóncico, deben ser además de ligeras también continuas, pues son las óptimas para que se produzca gran actividad celular mientras el ligamento periodontal se mantiene vivo. Esta fuerza ideal produce un movimiento muy similar al movimiento fisiológico y debido al movimiento continuo, no hay tiempo de que se forme tejido osteoide ni se provoque una reabsorción socavada.

Los efectos de la magnitud de la fuerza ejercida sobre el diente se puede resumir; cuanto más intensa sea, mayor será la reducción del flujo sanguíneo a través de las zonas comprimidas del LPD, hasta el punto de que los vasos quedan totalmente colapsados y deja de fluir la sangre por ellos



Múltiples autores, especialistas de la ortodoncia aportaron referentes sobre la aplicación de fuerzas ligeras y fuerzas fuertes o intensas:

La aplicación sobre un diente de una fuerza ligera, pero prolongada el flujo sanguíneo en el de LPD, es parcialmente comprimido, disminuyendo tan pronto como los líquidos salen del espacio del LPD y el diente se mueve en su alveolo (es decir en unos segundos), pasadas unas horas de ocurrido el cambio producido en el entorno químico provoca un patrón de actividad celular diferente planteándose que es producido un aumento de los niveles de monofosfato cíclico de adenosina (AMP), el cual es considerado segundo **mensajero químico** en muchas de las funciones celulares importantes como es la diferenciación celular observándose después de mantener una fuerza más de 4 horas, por lo que ya es de dominio que al utilizarse un aparato removible menos de 4-6 horas al día no producirá efectos ortodóncicos, ya que por encima de ese umbral de utilización es que es conseguida la movilización dental; reconocido recientemente es que el aumento de los niveles de prostaglandinas en el LPD poco tiempo después de la aplicación de la fuerza; por lo que queda específicamente con claridad que la prostaglandina E, resulta ser un importante mediador de la respuesta celular; pruebas fehaciente dan a conocer que las células liberan prostaglandinas al experimentar una deformación mecánica pudiéndose alistar que la liberación de prostaglandinas podría ser una respuesta primaria a la fuerza y no secundaria, pudiendo explicarse como el primer **mensajero químico**; existen mensajeros químicos con participación en el proceso ciertos miembros de la familia de las citocinas:

Conceptualizaciones bien revisadas exhiben reales elementos acerca de la teoría de presión-tensión y la intensidad de las fuerzas, precisando claramente que debe estar presente la formación de osteoclastos que eliminaron tejido óseo de la zona adyacente a la parte comprimida del LPD; además requerida la presencia de osteoblastos que formaron nuevo tejido óseo en el lado comprometido a la tensión para remodelar las zonas reabsorbidas en el lado de la presión; donde tiene esencial la prostaglandina E, propiedad ya que estimula la actividad osteoclástica y osteoblástica, resultando específicamente adecuada como mediador del movimiento dental, vinculados estudiosos al respecto dejan indicado que la cinética celular explica que los osteoclastos están en dos oleadas, lo que quiere decir que algunos, la primera oleada, pueden derivar de una población celular

local.

La segunda oleada, de mayor magnitud, procede de zonas distantes y llegan a través del flujo sanguíneo. Estas células atacan la lámina dura adyacente, eliminando hueso mediante el proceso de **reabsorción frontal**, y el movimiento dental comienza poco después, casi a un mismo tiempo, solo con cierto retraso provocando que el espacio del LPD aumente de tamaño, aparición de los osteoblastos que son arrastrado localmente originados de células progenitoras en el LPD formando tejido óseo en el lado de la tensión e iniciando la actividad remodeladora en el lado de la presión; manteniendo este contexto precisamos que el desarrollo de los acontecimientos es diferente si la fuerza mantenida que actúa sobre el diente es lo suficiente intensa o fuerte como para provocar la oclusión totalmente de los vasos sanguíneos y el corte del el suministro de sangre a una zona del LPD; cuando así sucede; por lo que en vez del estímulo de las células de la zona comprimida del LPD , para que sean convertida en osteoclastos, se producida una necrosis aséptica en la zona comprimida:

Referido a su aspecto histológico asumiendo una apariencia de cristal a la vista del microscopio tras la desaparición de las células esa zona avascular es reconocida como **zona hialinizada**; independientemente de esta denominación el proceso nada tiene que ver con la formación del tejido conjuntivo hialino, sino que representa la pérdida inevitable de todas las células al interrumpirse en su totalidad el aporte sanguíneo; al producirse este acontecimiento las células procedentes de regiones vecinas intactas acuden y son las encargadas de remodelar el hueso próximo a la zona necrosada; pasado varios días es que esos componentes celulares de las zonas vecinas intactas del LPD comienzan a invadir la parte necrosada, y apareciendo osteoclastos en los espacios de la médula ósea para atacar la base ósea inmediatamente adyacente a la zona necrosada del LPD; proceso este que recibe el nombre de **reabsorción basal o socavada**, nombre dado que el ataque se realizado desde la parte interna de la lámina dura; al ocurrir esta **hialinización y la reabsorción socavada o basal**, es retrasado inevitablemente el movimiento dental; debido primeramente a la demora en el estímulo para la diferenciación de las células en los intervalos medulares del hueso alveolar, y además que hay que efectuar la eliminación considerable de un espesor de hueso de la cortical interior antes de que el diente pueda moverse.;

Al evitarse las zonas de necrosis en el LPD, no solo se mejora el movimiento dental sino que también se consigue disminuir el dolor; por lo que queda claro que se deben evitar las fuerzas ortodóncicas excesivas.

### **1.5. Las fuerzas según su duración son clasificadas en <sup>8</sup>:**

**Fuerzas continuas:** Las que mantienen un nivel de intensidad similar entre la visita a consulta en que es aplicada y la próxima, conseguida solo con aparatos fijos, y dentro de ellos, específicos con los elementos de gran elasticidad como los arcos de níquel titanio y los termo activados.

**Fuerzas interrumpidas:** El nivel es disminuido en su totalidad entre las visitas a consulta entre las activaciones, son permitidos con técnicas fijas, con el uso de determinados resortes que se inactivan al moverse los dientes entre una consulta y otra.

**Fuerzas intermitentes:** El nivel fuerza es descendiendo severamente a cero de forma intermitente, al paciente retirarse el aparato, es perceptible con los aparatos que activa el propio paciente (por ejemplo: tornillos de expansión), con las placas removibles (por ejemplo: Hawley, Coffin, Sidlovv, etc.), con la aparatología funcional (por ejemplo: Activador de Klammt, Regulador de Funciones de Fränkell, Modelador Elástico de Bimler, etc.), así como, en elementos que el propio paciente se coloca y retira, como los elásticos intra o intermaxilares, las capelinas y otras fuerzas extraorales.

Por lo que asumimos considerablemente cierto y muy observable que las fuerzas continuas preferidas con la aparatología fija, sin dependencia de lo que haga el paciente, permiten los movimientos dentales más eficaces; aunque los aparatos removibles, llevados en casi todo el tiempo, podrían tener eficacia aproximada, sin embargo, los aparatos removibles que se lleven durante menos tiempo producen menos movimientos dentales<sup>8</sup>.

Existe otro tecnicismo ampliamente utilizado en Ortodoncia, el mismo explica que la fuerza ortodóncica ideal: **Citamos (...)** según Schwarz y Oppenheim, es de 20 a 26 gr/cm<sup>2</sup> de superficie radicular, capaz de comprimir la membrana periodontal 1/3 de su espesor; siendo la misma que la presión capilar, igualmen-

te la que se produce durante la erupción dentaria y la migración mesial, moviendo el diente 1 mm por mes<sup>8</sup>.

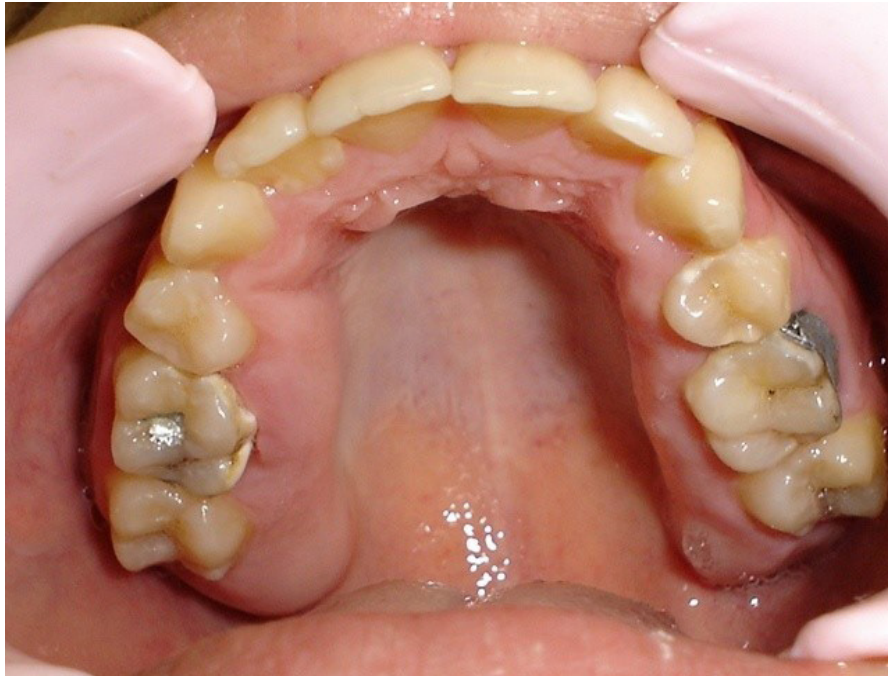### **1.6. Reacción de los tejidos ante los distintos tipos de fuerza**

**Pulpa dentaria:** Se garantiza una acción mínima sobre la pulpa dentaria con el uso de fuerzas ligeras y continuas, en ocasiones cuando se inicia la activación de los aparatos refiriéndose alguna sensibilidad a los cambios térmicos y/o pulpitis reversible, que tienen su sustento en el principio de variabilidad individual que es reconocido, aunque cuando son utilizados incontroladamente las fuerzas ortodóncicas, sobre todo las fuertes, provocando un movimiento muy brusco del ápice radicular, suele romperse el paquete vasculonervioso con la consecuente necrosis y demás alteraciones: Correspondiéndonos de comunicar que en dientes endodonciado se tiene la posibilidad de la aplicación de fuerzas ortodóncicas sin consecuencias distintas a los dientes vitales<sup>8</sup>.

**Raíz dentaria:** Se ha demostrado que no solo se reabsorbe el hueso alveolar adyacente al LPD en las zonas donde es presionada al mismo, sino que además es reabsorbido el cemento en esas mismas zonas de presión ortodóncica, cemento que es rápidamente reparado, después de finalizar la acción de la fuerza; si esta reabsorción es prolongada y profundiza un poco, compromete por tanto a la dentina, que aunque suele reponerse en menor tiempo, lo cual puede observarse al final del tratamiento algunas excavaciones e incluso descementadas en la estructura radicular del diente movido; igualmente donde la reabsorción del cemento como de la dentina no es notable ser reversible, es en los ápices radiculares, que parecen redondearse y perder en longitud radicular sobre todo en tratamientos prolongados o de mucho comprometimiento a dichos ápices. También al aplicarse las fuerzas fuertes es incrementada la posibilidad de reabsorción radicular de amplitud hasta la mitad de la raíz, pudiendo agravarse por múltiples razones de orden sistémico que incrementaran la predisposición a este acontecimiento en algunos pacientes<sup>8</sup>.

**Esmalte dentario:** En el esmalte no se observa cambio tisular ninguno como resultado del movimiento ortodóncico. Pero resulta importantísimo destacar que la descalcificación que se observa alrededor de las bandas (que puede incluir aumento del índice de caries), por el acumulo de alimentos, las manchas

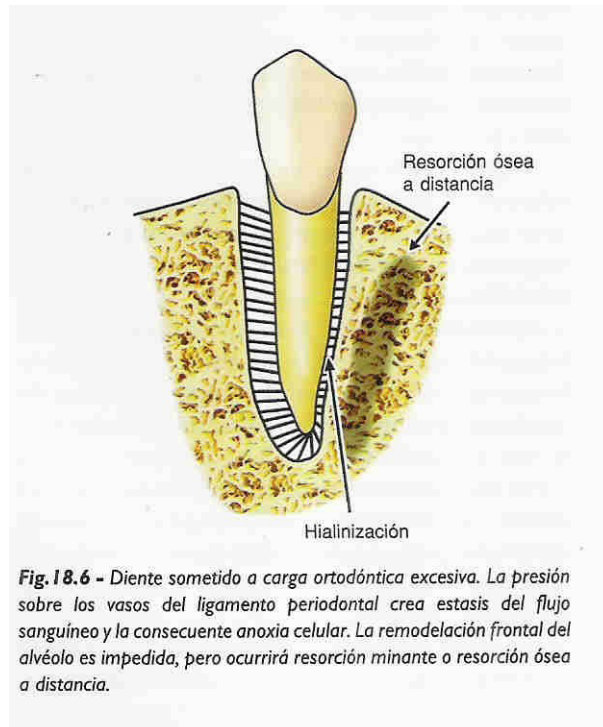
alrededor del grabado para colocar los brackets de cementado directo, y los diferentes grados de inflamación gingival en los dientes sobre los que estamos actuando (sobre todo con técnicas fijas) se debe casi exclusivamente a un grave descuido del paciente, los familiares y hasta del odontólogo de exigirse y exigir una minuciosa higiene bucal más que imprescindible en nuestros pacientes de Ortodoncia. <sup>8</sup>



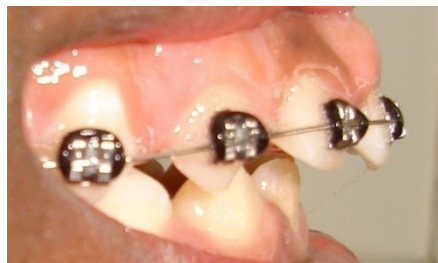*Descalcificación producida por las bandas sobre el molar*

**Hueso alveolar:** Verificación al respecto es que el diente al desplazarse en la erupción normal o en su extrusión por pérdida del antagonista, se mueve siempre con el hueso alveolar a cuestras, este fenómeno , que además es normal se produzca el diente debe hallarse situado en el área del arco dental y no fuera de él; por lo que no cabe esperar alteraciones significativas del hueso alveolar ocasionado por el movimiento dental, en conocidos reportes que existen una reducción solo de 0,5 mm como promedio en la altura alveolar, pudiendo incrementarse en las zonas vecinas a extracciones terapéuticas, ya que si en el movimiento de extrusión, la fuerza resuelta adecuada el hueso alveolar acompañara al diente; así como en el movimiento de intrusión el hueso alveolar se remodelará para mantener las proporciones también guardaba con el diente. Según (...) Proffit alista que inclusiones en pacientes con significativas alteracio-

nes periodontales siempre y cuando sea controlada esta patología de base son posibles los movimientos ortodóncicos, pudiendo en algunos casos mejorar las condiciones que provocadas por esa afección; es por eso que en el hueso alveolar debe existir un equilibrio entre la aposición y la reabsorción, contrariamente ante fuerzas fuertes los osteoclastos se sitúan lejos del sitio de la presión y produciendo lo que es conocido con el nombre de reabsorción socavada o en forma de túnel como respuesta del organismo ante la necrosis<sup>8</sup>.

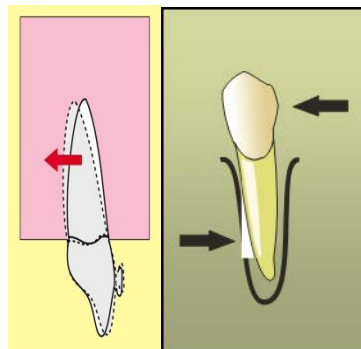


**Tejidos gingivales:** Repensamos que los diferentes estadios de inflamación gingival observado en los pacientes de Ortodoncia, es debido en su generalidad a un descuido en la higiene bucal que en estos casos es multiplicado su importancia, promulgamos además que con una adecuada higiene y con la presencia de fuerzas cuidadosas, los tejidos gingivales deben acompañar al diente en cualquiera de sus movimientos<sup>8</sup>.



### 1.6. Tipos de movimientos ortodóncicos<sup>9</sup>:

**Movimiento de inclinación o versión:** Expone la forma más simple de movimiento ortodóncico y se comporta aplicando una fuerza única contra la corona del diente, ejemplificamos: un resorte que actúa desde un aparato removible, el arco vestibular de un Hawley, entre otros, lográndose inclinar la corona del diente en una dirección preconcebida sin un marcado control sobre el ápice, con tendencia a inclinarse en la dirección contraria, al trabajarlo el diente oscila alrededor de un eje imaginario que es conocido tradicionalmente como fulcrum y actualmente como centro de resistencia ya que en él se anulan, físicamente, todas las fuerzas ofreciendo resistencia al movimiento, se sitúa en este caso aproximadamente entre la mitad de la raíz y la unión del 1/3 apical con el 1/3 medio de la misma, dependiendo de determinados factores físicos y biológicos; al diente bascula de esta forma el LPD queda reabsorción desde el fulcrum hasta el ápice radicular en el mismo lado donde se aplicada la fuerza, como también desde el fulcrum hasta la cresta alveolar en el lado contrario, el LPD sufre la presión máxima en la cresta alveolar y en el ápice, en las zonas referidas, acercándose al centro de resistencia o fulcrum la presión disminuye hasta ser mínima al llegar a este; es de información que en todas las zonas donde no hay presión existe tensión del LPD; al realizar la inclinación un diente, es solo actuar presionando aproximadamente sobre la mitad de la superficie del LPD en la que puede actuarse., por lo que las fuerzas empleadas para el logro del movimiento de versión o inclinación deben hacerse bastante bajas, sugiriendo (Proffit) que deben mantenerse entre 50 y 75 gramos por diente.

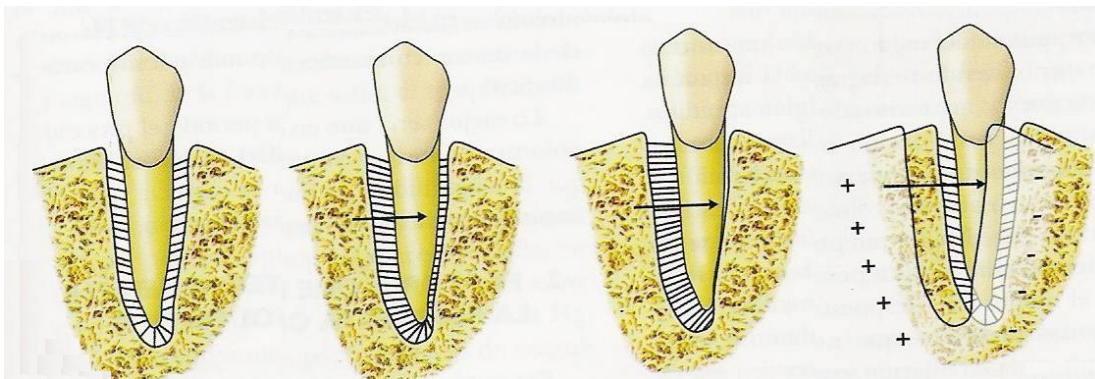


*Movimiento de versión en sentido mesiodistal y vestibulolingual*

**Movimiento en masa o gresión:** Es un movimiento mucho más difícil y peligroso, y pretende trasladar en “masa” a un diente comprometiendo al mismo en toda su extensión, es decir corona y ápice radicular desplazándose la misma distancia en la misma dirección, (por ejemplo, cuando es necesario cerrar el espacio de las extracciones terapéuticas indicadas para corregir una maloclusión, y se requiere distalar caninos y/o mesializar molares hacia ese espacio).

Para esto lo más indicado es aplicar dos puntos de fuerzas sobre la corona de un diente, tal y como sucede con los brackets de canto y los arcos de relativa rigidez que evitan la inclinación del diente soporta la misma carga con la presión correspondiente, desapareciendo el fulcrum o centro de resistencia: la otra parte del LPD soporta tensión. Está claro que para producir la misma presión sobre el LPD, y, por consiguiente la misma respuesta biológica, se necesitará el doble de fuerza para el desplazamiento en masa que para el movimiento de inclinación o versión, es decir entre 100 y 150 gramos.

Para mover un diente de tal forma que se incline en parte y en parte se traslade, serán necesarias fuerzas intermedias entre las requeridas para la inclinación y la traslación puras.



### *Movimiento en bloque del diente*

**Movimiento de Extrusión<sup>10</sup>:** Movimiento con pretensión a egresar a un diente con relación al plano de oclusión; sencillo pero muy peligroso, exige el uso de fuerzas muy controladas para que el diente se mueva arrastrando consigo todo su aparato de inserción.

La extrusión ortodóncica de los dientes, denominada también “erupción for-

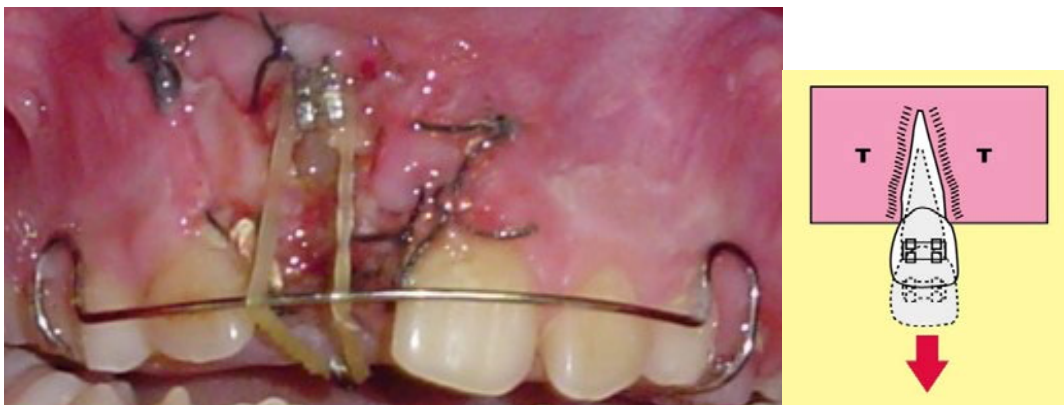

zada”, es el movimiento menos arriesgado y más predecible para solucionar defectos óseos en dientes individuales, producto de la enfermedad periodontal o fractura dentaria, está indicada para:

- Reducir defectos intraóseos.
- Aumentar la longitud de la corona clínica en dientes aislados

En este tipo de movimientos se conserva la relación entre límite a me lo cementario y la cresta ósea; es decir, el hueso en conjunto con los tejidos blandos de soporte sigue al diente en su movimiento extrusivo.

En teoría no debería producir zonas de compresión en el LPD, solo tensiones. Pero al igual que en las rotaciones, esto es una posibilidad más teórica que práctica, ya que si el diente se inclinase algo durante la extrusión se formarían zonas de compresión en el LPD. Además aun tratando de lograr fuerzas de extrusión puras (sin que se inclinase el diente), tendríamos que ser muy cuidadosos, a menos que quisiéramos extraer el diente o romper el paquete vasculo nervioso en el ápice del mismo, en vez de pretender arrastrar suavemente al diente junto con el hueso alveolar y el resto de los tejidos de inserción. Es por tanto éste un movimiento peligroso, que requiere fuerzas controladas cuando más de 50 gramos<sup>10</sup>.



*Egresión de un diente. Observen que es en el mismo sentido de la erupción*

**Movimiento de Intrusión:** Es el movimiento que pretende instruir al diente hacia el hueso alveolar con la precisión tratando de vencer la disposición de las fibras del LPD orientadas, para aminorar ese efecto durante la ejecución de las funciones normales de la dentición, protegiendo el fondo del alveolo y al ápice

de un posible daño.

En mantenidos años se ha corroborado que este movimiento era relativo y prácticamente imposible ya que lo que se buscaba y lograba era al menos detener la erupción del o de los dientes queeran de interés y permitir la egresión del resto, obteniéndose así como resultando una relativa intrusión: Actualmente con la aparición bien recibida de la Técnica Bioprogresiva de Ricketts con sus arcos seccionales se logra en Ortodoncia un real y acelerado movimiento de intrusión, particularmente de incisivos; utilizando el arco base o utilitario, para ello son registrada consideraciones para tener en cuenta en el movimiento de Intrusión:

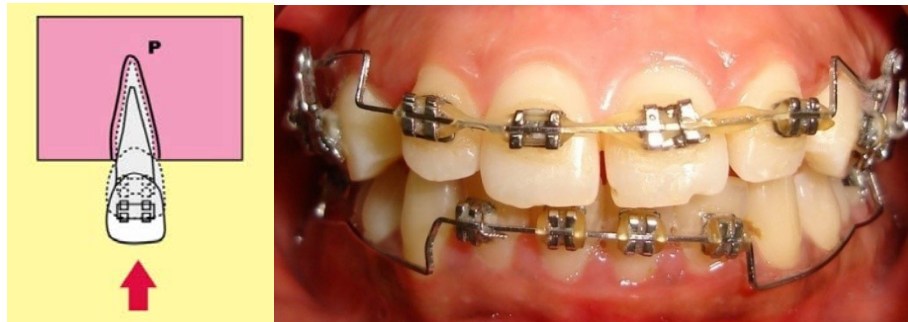- Cuando es producida la intrusión de un diente, la fuerza se concentrará en una reducida zona del ápice; por lo que se empleará fuerzas muy leves para producir la presión adecuada.
- El arco utilitario de la técnica de Ricketts; único elemento técnico con el que ha logrado un real movimiento de intrusión. Ha quedado claramente que para lograrlo tienen que estar controladas minuciosamente la magnitud de las fuerzas aplicándolas muy levemente sobre los dientes, porque estas se concentran en una zona muy pequeña del ápice; igualmente que con la extrusión la probabilidad que el diente también se incline algo durante la intrusión, a pesar de lo cual la gran concentración de fuerzas se localiza en el ápice, solo es posible conseguir la intrusión de un diente si se usan fuerzas muy ligeras, (entre 15 y 20 g/fmm<sup>2</sup>) para incisivos inferiores y hasta de 40 gramos para incisivos superiores

La intrusión está indicada para dientes con pérdida ósea horizontal o bolsas infra óseas<sup>11-9</sup>.

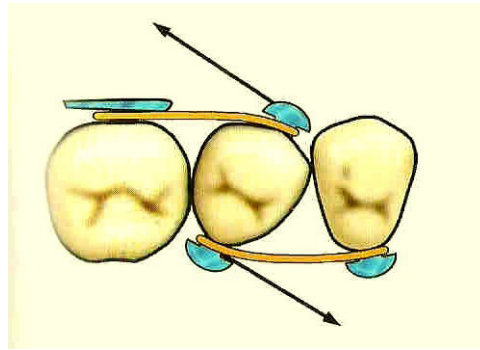
### **Movimiento de Rotación:**

Un tipo movimiento con intención de mover un diente alrededor de su eje longitudinal, eje que coincide en este movimiento con el eje del fulcrum, planteado como un movimiento relativamente sencillo y poco peligroso, aunque

resulta importante la profundización en algunos de sus aspectos; en teoría es sencillo, adquiere complejidad por la anatomía radicular, atendiendo al número de raíces y por la mal posición de los dientes, ocasionando que en este movimiento haya que asumirla indistintamente zonas de compresión, de tensión y de deslizamiento del ligamento periodontal; siguiendo los aspectos teóricos ;



primeramente la fuerza necesaria para producir la rotación de un diente alrededor de su eje longitudinal puede ser mucho mayores que las implementadas en otros movimientos, pudiéndose distribuir por toda la superficie del LPD, en vez de hacerlo sobre un punto o incluso una franja del mismo, yéndonos a la práctica es casi imposible la aplicación de una fuerza rotacional de forma tal que el diente no se incline sobre el reborde alveolar; si sucede esto, se generará una zona de compresión al igual que en cualquier otro movimiento de inclinación; además está la existencia de una tendencia equivocada de concebir teóricamente el movimiento de rotación en dientes monoradiculares con su raíz cónica.; de forma práctica dominamos que generalmente no es así, contrariamente nos enfrentamos mayormente a dientes mal posicionados no solo por la rotación incorrecta, sino con diversa anatomía radicular, como también en ocasiones con más de una raíz, lo cual hace que el movimiento de rotación deje de ser sencillo, ya que en el LPD se presentan indistintamente zonas de tensión y de presión acorde a sus características, y por tanto la fuerza adecuada para el logro del movimiento de rotación sean cuidadosas, semejante a las de versión o inclinación, entre 50 a 75 g/fmm<sup>2</sup>; detallar que la presencia de las fibras transeptales del LPD hacen de este movimiento el más recidivante, por lo que se sugieren para estos casos: el sobretratamiento, la desinserción quirúrgica de dichas fibras y/o una contención adecuada<sup>11-9</sup>.



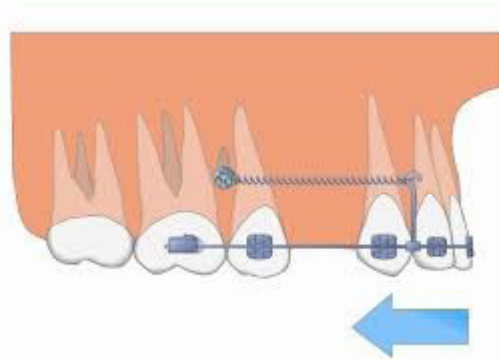
*Proceso de desrotación de un premolar*

### **1.7. Movimiento de enderezamiento radicular o torsión (torque)**

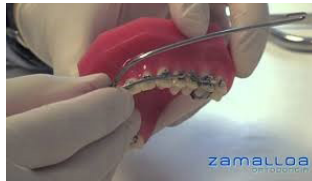Movimiento muy difícil y riesgoso, con el cual se intenta mover de forma considerada el ápice radicular de un diente sin la casi modificación de la posición de su corona por supuesto sí varía su inclinación; se manifiesta muy útil, como codiciado es este movimiento ya que desde las técnicas de arcos fuertes, como la de Arco de Canto hasta técnicas más ligeras como la de Begg ha enfrentado serias dificultades; ya que en las primeras por el significativo daño que produjo y en las segundas por lo extremadamente difícil que resultaba lograrlo; en la actualidad el desarrollo de la especialidad de ortodoncia ha logrado con técnicas y recursos bien diseñados (como en las técnicas de arco recto) obtener con relativa facilidad este movimiento, donde el fulcrum o centro de resistencia sería ubicado en la raíz cercano de la cresta alveolar; donde es observable una compresión del LPD que aumentara de manera progresiva desde ese fulcrum o centro de resistencia hasta el ápice donde es mucho más intensa ; recomendable es que para este polémico y complicado movimiento son utilizados fuerzas entre los 75 y 125 g/fmm<sup>2</sup>, en dependiendo de la superficie radicular a presionar; ya que la torsión radicular es un movimiento ampliamente peligroso pretendiendo desplazar el ápice radicular con un centro de rotación o resistencia en la raíz cerca del borde alveolar, casi sin mover la corona: El relevante desarrollo tecnológico aplicado en la ortodoncia ha posibilitado el logro de este tipo movimiento, visto su especial en las técnicas de Arco Recto<sup>11-9</sup>.

Es de necesidad priorizada un intervalo de conocimiento para dedicarnos a el **ANCLAJE**<sup>12-13</sup>

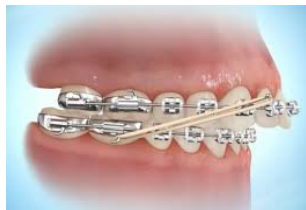**Anclaje:** Es a la resistencia utilizada para sobrepasar la fuerza motriz con la intención de desplazar un cuerpo; en la Ortodoncia define el control de esas fuerzas reactivas, refiriéndose a la naturaleza y el grado de resistencia al desplazamiento, ofrecido o que debemos incorporar unidades dentales o anatómicas cuando nos apoyamos en ellas nos apoyamos para realizar movimientos dentales; es de precisión indicar que no solo los dientes conforman individualmente o agrupados una determinada unidad de anclaje; igualmente lo es el paladar; las corticales del hueso alveolar, y fuera de la boca; el cráneo; el occipital; la nuca; la frente, además del el mentón, combinándose entre ellos la necesidad individual de cada caso, esto se destaca varios tipos de anclaje que a continuación abordamos :



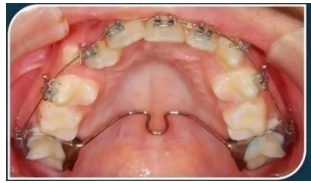- **Anclaje intraoral y extraoral**, está en dependencia de la ubicación de las unidades de anclaje dentro o fuera de la boca.



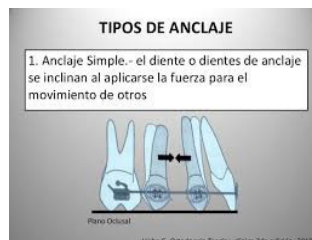- **Anclaje intermaxilar**, es utilizado el anclaje en los dientes de un maxilar para mover los dientes del otro maxilar antagónico.



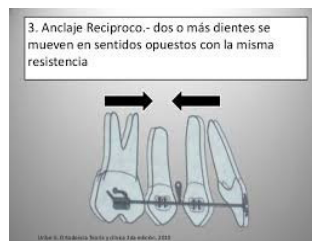
- **Anclaje intramaxilar**, utilizado en los dientes de un maxilar para mover dientes en el mismo maxilar.



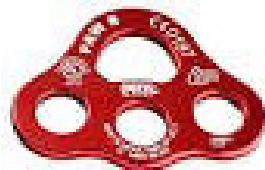
- **Anclaje simple**, anclaje dentario en el mismo la forma de aplicación de la fuerza tiende a desplazar las coronas o cambiar la inclinación axial del diente o los dientes que conforman la unidad de anclaje, es la resistencia de la unidad de anclaje a la inclinación lo que es de utilización para mover otro u otros dientes.



- **Anclaje recíproco**, utiliza una o más unidades dentales para mover una o más unidades dentales de semejante anatomía en direcciones opuestas y con igual magnitud de desplazamiento.

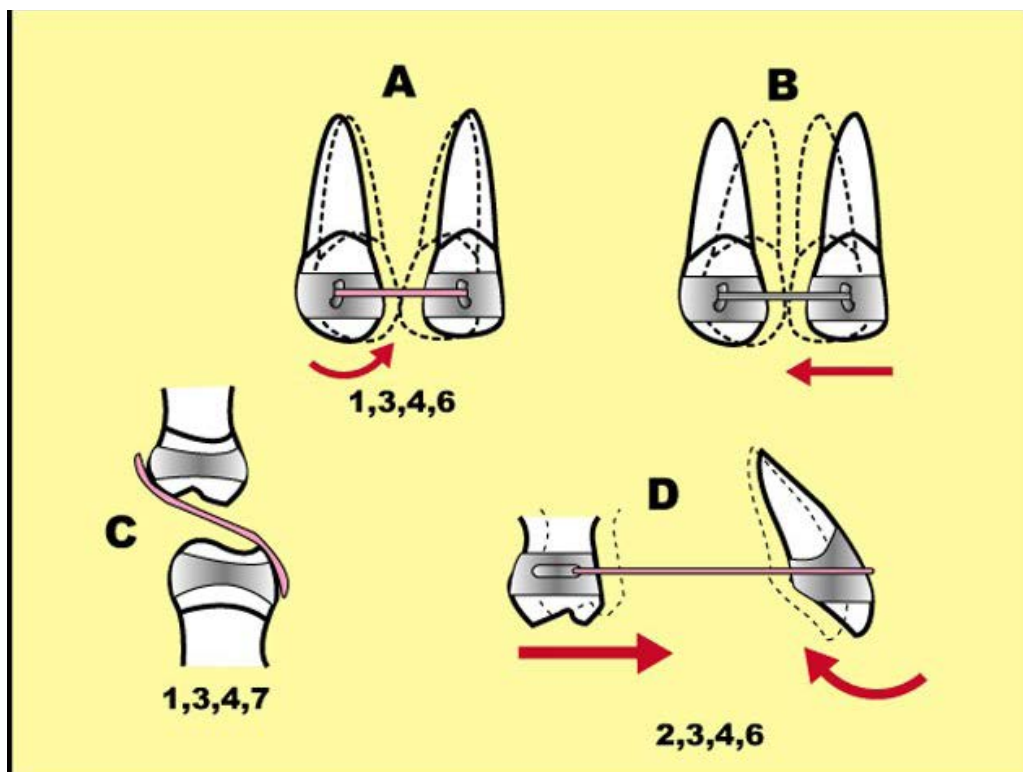


- **Anclaje múltiple**, es conocido como reforzado; aquel que por las necesidades del tratamiento (magnitud de la discrepancia negativa, tipo de crecimiento dolicofacial. etc.) permite *más* de un tipo de unidad de resistencia o anclaje, concentrando el movimiento solo en los dientes de interés y que se requiera mover.



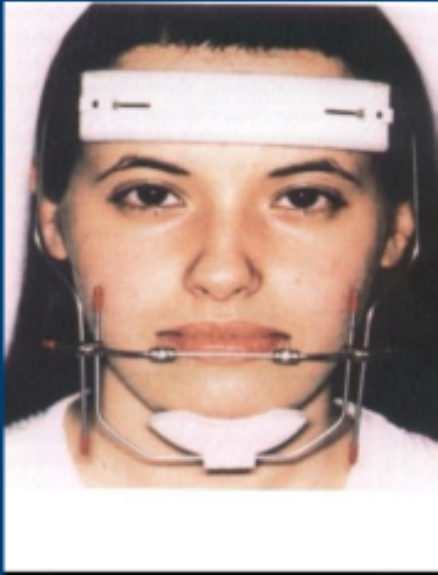Es aconsejable no descuidarnos de estos conceptos, pues estaríamos subestimando las necesidades de los anclaje, incluso cuando desarrollamos fuerzas muy fuertes para el diente a mover, pudiendo producir una zona extensa de hialinización y que genera un compás de espera; la poderosa fuerza reactiva promueve el remodelado de los tejidos de soporte de los dientes de anclaje originando un desplazamiento no deseado ; conocido esto como pérdida de anclaje, el cual y significa en la práctica; un espacio de las extracciones terapéuticas cerrado sin resolver aún el problema ortodóncico por el cual asistió el paciente, en resumen un fracaso.

Es de mucha comprensión que el término *anclaje* posiblemente sea un término relativo, ante todo intraoralmente, ya que los dientes de anclaje (“anclas”) pueden moverse también como los dientes, a los cuales aplicamos las fuerzas ortodóncicas desplazadoras; por tanto los odontólogos debemos tener la obligación de cuidar celosamente y reforzar cuando es necesario los ya referente mecanismos de los anclaje.

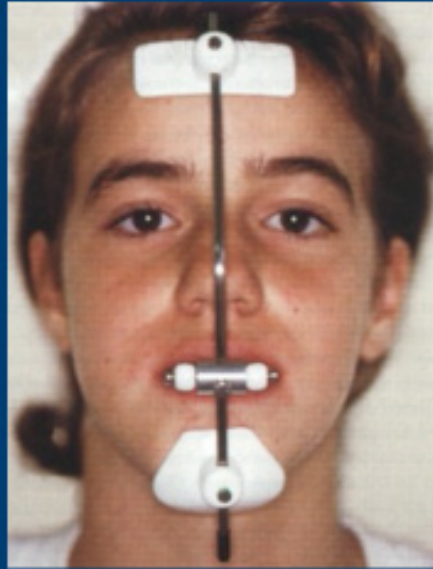

*Diferentes tipos de anclajes utilizados en la ortodoncia*

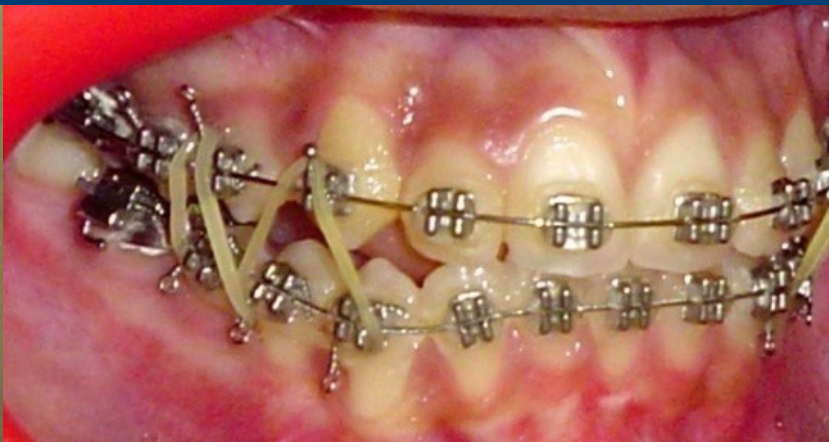## Diferentes diseños



Delaire



Petit

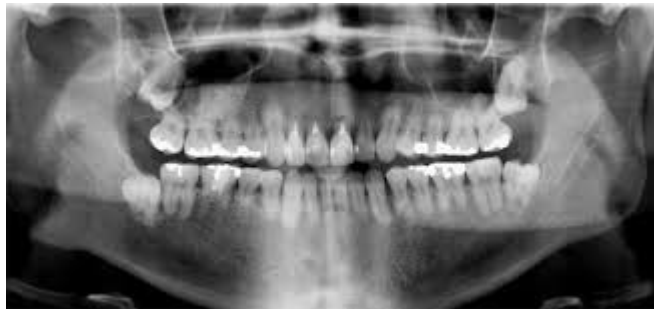

*Fuerza Extraoral Ligas Intermaxilares*



### **1.8. Relación entre fuerza y reabsorción**

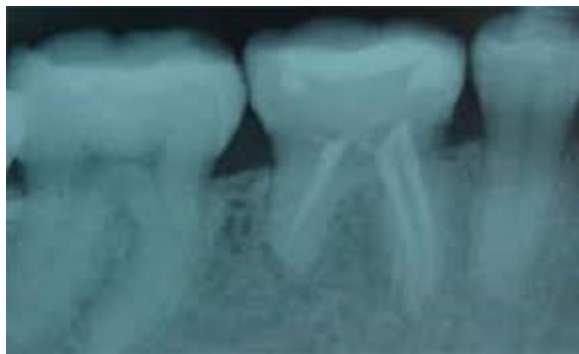A través de sus diferentes opciones de tratamiento la ortodoncia como disciplina, busca generar una gama de beneficios y mejorías complacedoras para el paciente atendiendo al nivel de la estética y la función, aunque desafortunadamente se presentan múltiples niveles de riesgos de daño ocasionados a los tejidos involucrados en los movimientos dentales; mencionaremos la reabsorción radicular externa (RRE) es considerada un efecto colateral indeseable que está asociado a los movimientos ortodóncicos, que imbrica distintos factores biológico y mecánico, indiscutiblemente es la ortodoncia la única especialidad que se sirve de los proceso inflamatorios, como proceso orgánico fisiológico, para la solución de problemas estéticos y funcionales<sup>14-15</sup>.



Se informa que la etiología de la reabsorción radicular contempla dos fases; un estímulo y una reestimulación: En la primera, el estímulo afecta los tejidos no mineralizados, el (precemento o el tejido cementoide), el cual cubre la superficie externa de la raíz, estímulo que es de tipo mecánico provocado después de un trauma dental o un tratamiento ortodóncico o químico ocasionado por un proceder de blanqueamiento dental el cual se usa peróxido de hidrógeno al 30%, este tejido mineralizado expuesto es colonizado por células multinucleadas, las que inician el proceso de reabsorción, aunque si no una estimulación futura de las células de reabsorción, el proceso espontáneamente finalizará: En la fase de reestimulación la continuación del proceso de reabsorción es dependiente de una estimulación continua o reestimulación de las células odontoclásticas por la infección o presión<sup>16-17</sup>.

Han quedado señalados diversos factores que participan en la reabsorción radicular a través de estímulos mecánicos, entre ellos la ortodoncia, considerada como un microtrauma para el ligamento periodontal y los tejidos adyacentes, ya que la reabsorción radicular es un acontecimiento indeseable del tratamiento

ortodónico, donde está la existencia de diversos factores que influyentes en la aparición de la RRE durante un tratamiento ortodónico; unos mecánicos y otros biológicos; en los factores mecánicos son incluidos los movimientos dentales extensos, el torque radicular, las fuerzas intrusivas; el tipo de movimiento dental, la magnitud de la fuerza ortodoncia; la duración de dicha fuerza el tipo de fuerza aplicada, además del tipo de aparatología, utilizada entre los factores biológicos, la susceptibilidad genética, los factores sistémicos: las alteraciones hormonales; la agenesia dental; la forma radicular y algunos medicamentos que asociados con las fuerzas ortodónicas, generan reabsorción radicular.<sup>16-17</sup>



La reabsorción radicular es un acentuado evento frecuente durante el tratamiento de ortodoncia, en especial en los incisivos superiores: Numerosas bibliografías han reportado datos relativos al número de casos y frecuencia de los mismos, en los estudios histológicos confirmando que un 90% de la reabsorción radicular en dientes sometidos fueron resultados de tratamientos de ortodoncia<sup>18</sup>.

Saludable es el referente entre las reabsorciones radiculares que son inducidas por ortodoncia; las que están ocasionadas por factores mecánicos relativos al tratamiento ortodónico, y aquellas cuya etiología es idiopática; por lo que evitar las primeras es de competencia del ortodoncista en función del diagnóstico establecido determinando el pronóstico y el plan de tratamiento: Se ha estado precisando que los movimientos intrusivos constituyen un factor de riesgo preponderante en la reabsorción radicular, debido el estrés de la fuerza que se concentra en el periápice radicular<sup>17-15</sup>.

La aplicación de fuerzas de ortodoncia, producen un proceso local incluyendo todas las características de la inflamación como; rubor o enrojecimiento,

calor, tumor (hinchazón), dolor y además en pequeña medida disminución de la función inhibida, esta es importante, en el movimiento dentario, realmente es el componente fundamental del proceso de reabsorción radicular; por lo que a visión de toda la extensión del proceso histológico la reabsorción radicular inducida por fuerzas de ortodoncia tendría que denominarse con exactitud; reabsorción radicular inflamatoria inducida por ortodoncia<sup>2</sup>

Es menester hacer alusión a la clasificación de los tres grados de severidad de OIIRR, uno de ellos se define como cementificante o reabsorción con remodelación de superficie, en este sólo las capas exteriores del cemento se reabsorben, y posteriormente son regeneradas por completo o remodeladas; el otro grado es denominado reabsorción dentinaria con reparación resorción de profundidad; el cemento y las capas externas de la dentina se reabsorben y normalmente su reparación es con cemento, donde la forma final de la raíz luego de este proceso puede o no resultar idéntica a la forma original; así el tercer grado nombrado reabsorción radicular apical es la circunferencial, donde se produce la reabsorción completa de los componentes del tejido duro del ápice radicular, el acortamiento de la raíz es evidente pudiéndose producir diferentes grados de acortamiento de la porción apical de la raíz: Dejamos explicado que aunque la porción apical de la raíz pierde material debajo del cemento, no es posible la regeneración. La reparación de la superficie externa por lo general ocurre en la capa de cemento. Con el tiempo, los bordes afilados pueden ser nivelados gradualmente. Comúnmente la anquilosis no es una secuela de la OIIRR<sup>2</sup>

Regularmente la reabsorción radicular vinculada al tratamiento de ortodoncia es mucho más evidente en pacientes a quienes se les han aplican fuerzas pesadas, de larga duración y en direcciones desfavorables, o cuando el diente no es capaz de resistir las fuerzas normales, debido a un deterioro del sistema de apoyo; como así también por factores como la presión de los dientes adyacentes, inflamación periodontal, inflamaciones periapicales, implantación o reimplantación de los dientes, trauma oclusal severo, trauma dentoalveolar con avulsión parcial o total, tumores, quistes, trastornos endocrinos, metabólicos o factores idiopáticos<sup>2</sup>

En dientes sometidos a fuerzas ortodóncicas, la reabsorción radicular exter-

na (RRE) se origina por factores biológicos (relacionados con el paciente) y por factores mecánicos (relacionados con el tratamiento)

Dentro de los factores biológicos se pueden considerar los genéticos, edad cronológica; edad dental; estado nutricional; género; raza; farmacológicos; estructura facial y dentoalveolar; hábitos; morfología, tamaño y número dental; vitalidad dental; reabsorción radicular previa; trauma dentoalveolar previo; infecciones periapicales; factores oclusales, y la vulnerabilidad dental específica a la reabsorción radicular; además se han encontrado interrelación la reabsorción radicular y hábitos tales como, onicofagia e interposición lingual ejerciendo éstos una presión lingual constante contra los dientes anteriores ocasionando una invasión de cementoclastos en las zonas traumatizadas, al tiempo que producen reabsorciones<sup>2</sup>.

Se ha ponderado que el 40%,70%, 80% y 100% de los pacientes en tratamiento mostraron alguna reabsorción después de 1, 2, 3 y 7 años de tratamiento activo, respectivamente. De ello se deduce que cada año de tratamiento puede suponer una pérdida de 0,9 mm de longitud radicular. La inmensa mayoría de los estudios demuestran que la severidad de la reabsorción está directamente relacionada con la duración del tratamiento<sup>2</sup>.

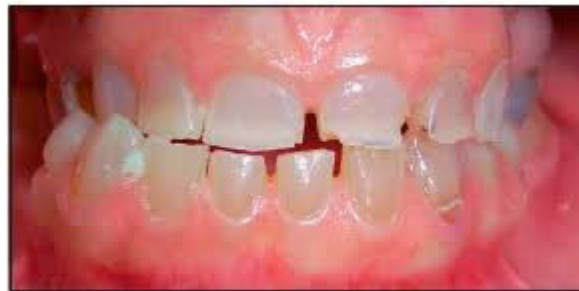De forma y manera concluyente:

- La reabsorción radicular asociada al tratamiento de ortodoncia es consecuente del daño que afecta el ligamento periodontal.
- La naturaleza de las reabsorciones radiculares no está completamente esclarecida, aunque es posible son relación con factores sistémicos y locales del individuo.
- Necesidad del establecimiento de un protocolo de prevención y tratamiento de estas lesiones, en forma de conducta profiláctica antes, durante y después del tratamiento de ortodoncia<sup>15</sup>.

Por su importancia es necesidad sentida presentar sustento en este aparte sobre Anomalías hereditarias

El desarrollo factorial de la dentición humana, en cuanto a los tejidos blandos, huesos y estructuras a nivel bucal agrupa la interacción de variados facto-

res, como, el componente genético, encargado del control estricto de los procesos que se generan a nivel bucal, por lo que cualquier producto génico afectado, se cabe la posibilidad de desencadenarse alteraciones en el tamaño, forma y número de las piezas dentales tanto en la dentición primaria como en permanente<sup>19</sup>.



Las aberraciones de origen genético pueden aparecer antes del nacimiento y hasta muchos años después, existiendo un determinante genético muy significativo que afecta la morfología dento-máxilo-facial, por lo que ya igualmente el componente hereditario puede modificarse por factores ambientales y el estilo de vida del individuo, el hijo al ser producto de padres de herencias diferentes, han de reconocerse las dos vertientes genéticas pudiendo heredar características faciales del padre o de la madre, o ser una combinación de ambos, por lo que, deben estudiarse cuidadosamente los padres y hermanos; no olvidando que ocasionalmente el niño o niña se parece a los tíos o a los abuelos; el patrón de desarrollo y crecimiento y también es de gran influencia hereditaria<sup>9</sup>.

En este contexto, las anomalías dentales son identificadas como malformaciones congénitas de los tejidos del diente o dientes provocadas por falta o aumento en el desarrollo de estos, pudiendo ser de forma, número, tamaño, posición.; estas anomalías pueden provocar retraso en el cambio de la dentición previa a la permanente, en algunas ocasiones la falta de desarrollo de los maxilares, por lo general comprometen la longitud y la oclusión del paciente, influyendo en la planificación de diferentes tratamientos odontológicos<sup>20-21-22</sup>

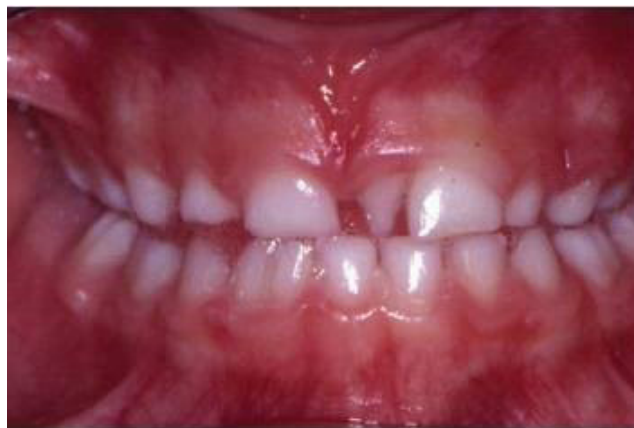En la generalidad de los casos, las alteraciones dentales se exhiben el 5,5 % aproximadamente de pacientes ortodónticos; en las anomalías asociadas al número de dientes están la hipodoncia, hiperdoncia, oligodoncia y la anodoncia; las de tamaño incluyen la microdoncia y la macrodoncia y la de forma

los dientes doble (fusión y germinación), cúspide en garra, diente evaginado y diente invaginado, considerando esta , la agenesia de una pieza dental es la más frecuente , con porcentajes que oscilan entre 1,6% y 9,6% en dentición permanente y hasta 20% si son incluidos los terceros molares; los porcentajes menores son referidos a dientes temporales, en la generalidad , las piezas con mayor implicación en este tipo de anomalías son los terceros molares, seguidos por los incisivos laterales superiores o segundos premolares inferiores, aunque las alteraciones como los dientes supernumerarios han sido reportadas entre el 0,4% y el 2,3%,(5,12) la microdancia en un 0,7%(5) y los dientes fusionados entre un 01% y 2,5% con preferencia por la zona anterior de los maxilares<sup>23-24-25-19</sup>.

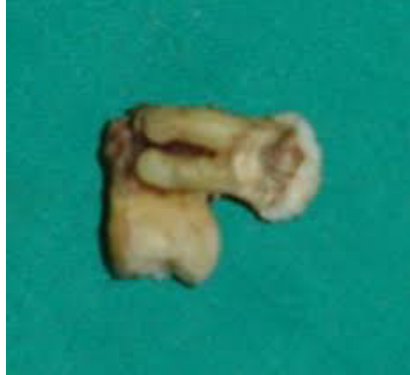A modo de resumen damos conocimientos de las clasificaciones de las anomalías dentarias ya que han sido las más estudiadas:

### 1.8. Anomalías de Forma<sup>26</sup>

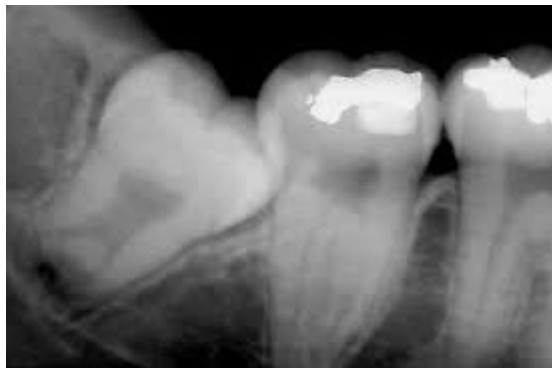- **Dilaceración:** Angulación excesiva de la raíz dentaria.
- **Fusión:** Unión de dos dientes o gérmenes en desarrollo en una sola estructura. Puede ser completa o incompleta según el desarrollo de los dientes en el momento de la unión. La fusión es antes de la calcificación y puede ser entre dos dientes normales, entre un diente supernumerario y un normal. Tiene una incidencia de 0.5% es más frecuente en la dentición primaria .Los dientes fusionados pueden tener dos cámaras pulpares independientes, muchos muestran coronas bífidas grandes con una cámara que los dificulta diferenciarlos de los geminados.



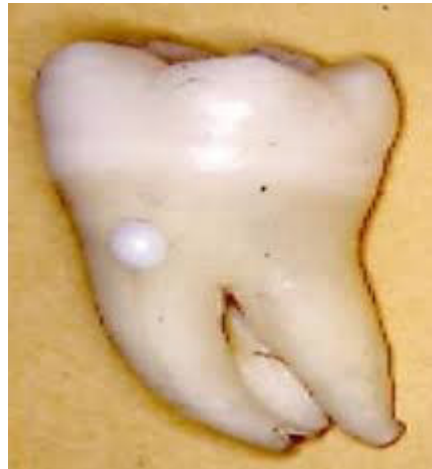- **Concrecencia:** Forma de fusión en que los dientes están unidos por el cemento, normalmente ocurre cerca al tercio apical y es más frecuente en molares permanentes superiores.



- **Taurodontismo:** Variación de la forma del diente por furca desplazada, ó muy cerca del ápice. Generalmente se ve en molares, premolares inferiores y asociado a Síndromes cromosómicos (Downs ,Klineferte-1), algunas razas indígenas o descendientes de Mayas, Aztecas, Incas, y en displasia ectodérmica hipohidrótica, síndrome trico-dento-óseo. No requiere tratamiento. Se debe a un fracaso en la Vaina de Hertwing.



- **Perla del Esmalte:** Consisten en la formación de esmalte en forma esférica en la raíz de una pieza dentaria lo que generalmente se puede observar en molares superiores, segundos o terceros, y es más bien raro, y la principal complicación sería en la enfermedad periodontal y su tratamiento, de estar afectada la superficie radicular en que se encuentre la perla del esmalte.



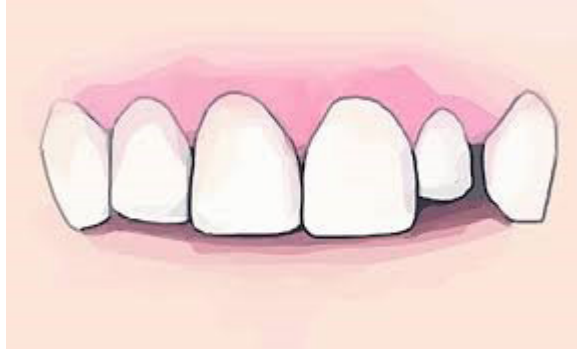- **Dens in Dens:** Los incisivos Laterales superiores pueden presentar una invaginación de la fosa cingular o fosetas palatinas en ocasiones es particularmente profunda y conduce a una cámara formada por invaginación del germen dental en desarrollo.
- **Geminación:** De un solo órgano del esmalte se forman dos dientes o intentan formarse. Representa una división incompleta de una sola yema dental que da origen a una corona bífida o el intento de formar dos dientes a partir de un germen dental. Normalmente solo existe un conducto. Con frecuencia encontramos en la literatura el término de diente doble, este se usa para definir ambos casos de fusión y geminación por ser un término neutral.

### 1.9. Anomalías de Tamaño<sup>26</sup>

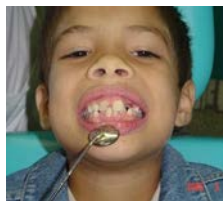- **Macrodoncia:** Cualquier diente o grupo de dientes mayor de lo normal, es de etiología desconocida cuando afecta un solo diente, pero la Macrodoncia generalizada puede deberse a un desequilibrio hormonal como en el caso del gigantismo hipofisario, a veces se produce una ilusión de Macrodoncia generalizada si los maxilares son pequeños en relación con el tamaño de los dientes, da como resultado un patrón anormal de erupción, y apiñamiento dental por falta de espacio en el arco dentario. La Macrodoncia verdadera que afecta todos los dientes es poco frecuente, es más común verla en un grupo dentario; los dientes aislados pueden surgir de anomalías de duplicación durante la etapa de proliferación en



el desarrollo dental, se debe considerar el factor congénito y la frecuencia en dentición temporal no se ha determinado pero en la permanentes de 1.1%.

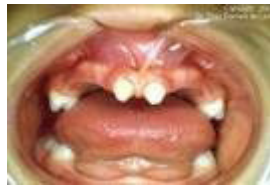

- **Microdoncia:** Cuando el tamaño de los dientes es significativamente más pequeño con respecto al resto de elementos de la boca.

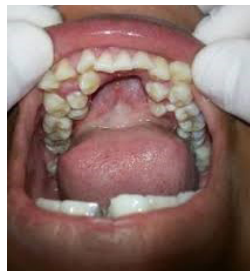

### 1.10. Anomalías de Números<sup>27</sup>

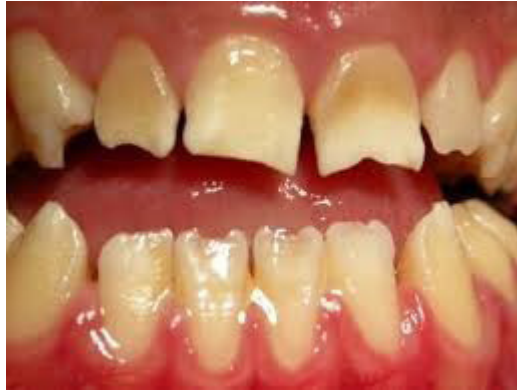- **Hipodoncia–Oligodoncia:** anomalía del desarrollo de los dientes poco frecuente en humanos, que se caracteriza por la ausencia de seis o más dientes.



- **Hiperdoncia– Supernumerarios:** consiste en el desarrollo de un mayor número de dientes respecto a la dentición normal. Normalmente, suele estar relacionado por factores genéticos y es más común en los primeros años de vida.



- **Anomalías de estructuras:** Las alteraciones genéticas de la estructura dentaria pueden clasificarse según el tejido afectado (esmalte o dentina), según su patrón de herencia (autosómica dominante, autosómica recesiva y ligada al sexo) y según aparezcan aisladas (no sindrómicas) o formando parte de síndromes de anomalías congénitas múltiples (anomalías dentarias sindrómicas).



Se ha de señalar que las causas de las maloclusiones es de tipo multifactorial, por lo que no podemos achacarle a una sola causa la aparición de las mismas.

1.- **Herencia:** Las aberraciones de origen genético pueden estar presente antes del nacimiento y hasta muchos años después, existiendo un determinante genético muy identificado definido que afecta la morfología dento-máxilo-facial, aunque este puede ser modificado por factores ambientales: La herencia es significativa en el número, tamaño y posición de los dientes y maxilares, tamaño y forma de la lengua, posición de los frenillos y otros, así como numerosos defectos del desarrollo y crecimiento poseen fuerte relación genética; observándose más en unas afecciones que en otras, digamos en el paladar hendido hay más predisposición hereditaria que en las hendiduras faciales<sup>28</sup>.

2.- **Trastornos del desarrollo de origen desconocido:** Los defectos del desarrollo de origen desconocido es un término aplicado a defectos marcados de tipo raro, son originados probablemente en una falla de la diferenciación celular en un período crítico en el desarrollo embrionario, en estos tiempos no llegan al 1 % los niños que precisan tratamiento ortodóncico que hayan sufrido alguna alteración importante durante su desarrollo embrionario; de todos los defectos

congénitos uno de lo más frecuentes es el del labio y paladar hendido aunque existen otros defectos que afectan el desarrollo dental y facial como la parálisis cerebral y la tortícolis; sin embargo en ciertos casos la oligodoncia o los dientes supernumerarios no tienen una etiología hereditaria pero si se consideran trastornos del desarrollo de origen desconocido<sup>28</sup>.

3.- **Traumatismos:** Estos pueden presentarse de orígenes prenatales o postnatales, los primeros; la posición o postura intrauterina, fibromas de la madre y lesiones amnióticas, suelen encontrarse un hipocrecimiento mandibular unido a una fisura palatina, provocado por la compresión de la mandíbula contra el pecho del niño durante la etapa fetal, lo que en su mayoría se debe a la falta de líquido amniótico<sup>28</sup>.

4.- **Malnutrición:** Una buena nutrición desempeña un papel importante en el crecimiento y el mantenimiento de la buena salud corporal y la higiene bucal: La malnutrición retarda el crecimiento y desarrollo, afectando la calidad de los tejidos en formación y la mineralización, además de actuar a nivel muscular induciendo sobre la maduración de las funciones<sup>28</sup>.

# **BIBLIOGRAFÍA**

## **PROBLEMÁTICA FUNDAMENTAL DE LA ORTODONCIA**



[www.mawil.us](http://www.mawil.us)



1. Preoteasa CT, Ionescu E, Didilescu AC, Meleşcanu-Imre M, Bencze MA, Preoteasa E. Undesirable dental hard tissue effects hypothetically linked to orthodontics -A microscopic study. Rom J MorpholEmbryol. 2011;52:937-41.
2. Jiménez V , Restrepo R . Biomecánica en la ortodoncia para el Odon-  
tologo Integral. 1989.[citado 15/02/2018]Disponible en: <https://dialnet.unirioja.es/descarga/articulo/4779697.pdf>
3. Uribe Restrepo G. Principios de física que se aplican en ortodoncia. [cita-  
do 15/02/2018]. Disponible en <https://www.odontologos.mx/publicaciones/publicaciones/principios-fisica-ortodoncia.pdf>
4. Mayoral J, Mayoral G. Ortodoncia. Principios fundamentales y práctica. 4 ed. Ciudad de La Habana: Editorial científico- técnica,1989
5. Contrim Ferreira F A. Biomecanica del movimiento dentario. Capítulo18. En: Vellini Ferreira F. Ortodoncia Diagnóstico y Planificación clínica. Editorial Milton HechtBrasil . 2002. ISBN 85-7404-055-X
6. De Saturno L E, Torres M . Ortodoncia en Dentición Mixta. Editorial AMOLCA. 2007. ISBN 980-6574-47-8
7. Burstone CJ, Pryputniewicz RJ, Weeks R. Center of resistance of the hu-  
man mandibular molar. J Dent Res 1981; 60: 515Esencialmente
8. Proffit D.D. S .Feilds H W. Bases biológica del tratamiento ortodoncico. Capitulo 9. ISBN 0-8016-639-8
9. Otaño Lugo R, Colectivo de autores. Tratado de Ortodoncia. Texto para  
estudiantes de estomatología. Universidad Ciencias Médicas de la Haba-  
na. Facultad de estomatología
10. Tortolini P., Fernández Bodereau E.. Ortodoncia y periodoncia. AvO-  
dontoestomatol . 2011 [citado 2018 Dic 10] ; 27( 4 ): 197-206.  
Disponible en: [http://scielo.isciii.es/scielo.php?script=sci\\_arttext&pid=S0213-12852011000400004&lng=es](http://scielo.isciii.es/scielo.php?script=sci_arttext&pid=S0213-12852011000400004&lng=es).
11. UstrellTorrentJ , DJ . Duran Von Arx .Ortodoncia . Capitulo III Biome-  
canicaOrtodoncia . Ediciones Universidad de Barcelona . España
12. Daljit S. Gill .Farhad B. Naini. Ortodoncia Principios y práctica. Edito-  
rial El Manual Moderno. 2013. ISBN: 978-1-4051-8747-3.
13. RodríguezYanez E. E .CasasaAraugo R. 1.001 Tipos de ortodoncia y sus  
secretos. Editorial AMOLCA. 2007. ISBN 978-958-8328-02-07
14. Chumi Terán R., Burgos Torres J. , Barros Mora J. Reabsorción Radicu-

- lar causada por tratamiento de ortodoncia: revisión de la literatura. 2016. <https://www.ortodoncia.ws/publicaciones/2016/art-2/>
15. VaqueroNiño P, PereaPérez B, lavajo GoNzález, E, SantiagoSáez A, GarciaMarin F. F. Reabsorción radicular durante el tratamiento ortodóncico: causas y recomendaciones de actuación. *CientDent* 2011;8;1:61-70.
  16. Lozano M, Ruiz A. Reabsorción radicular en ortodoncia. 2010 [citado 15/02/2018] Disponible en : *revistajaveriana.vol.28,núm.60:obtenidoen:* <http://www.redalyc.org/pdf/2312/231216363006.pdf>
  17. Campuzano A, Botero PM. Tratamiento de maloclusión clase II división 2 con reabsorción radicular externa por trauma dentoalveolar. Reporte de caso. *RevFacOdontolUnivAntioq* 2014; 25(2): 389-408.
  18. Weltman B, Vig KWL, Fields HW, Shanker S, Kaizar EE. Root resorption associated with orthodontic tooth movement: A systematic review. *am J orthodDentofacialorthop* 2010;137(4):462-476.
  19. Bedoya-Rodríguez Antonio, Collo-Quevedo Lina, Gordillo-Meléndez Laura, Yusti-Salazar Andrea, Tamayo-Cardona Julián Andrés, Pérez-Jaramillo Adolfo et al. Anomalías dentales en pacientes de ortodoncia de la ciudad de Cali, Colombia *Dental anomalies in orthodontic patients in Cali, Colombia*. *CES odontol.* . 2014 [cited 2018 Dec 04] ; 27( 1 ): 45-54. Disponible en [http://www.scielo.org.co/scielo.php?script=sci\\_arttext&pid=S0120-971X2014000100005&lng=en](http://www.scielo.org.co/scielo.php?script=sci_arttext&pid=S0120-971X2014000100005&lng=en)
  20. Kolenc FJ. Agenesias dentarias: en busca de las alteraciones genéticas responsables de la falta de desarrollo. *Med Oral Patol Oral Cir Bucal* 2004; 9: 385-395
  21. E. K. Basdra, M. Kiokpasoglou, and A. Stellzig, The Class II division 2 craniofacial type is associated with numerous congenital tooth anomalies. *Eur J Orthodont*. 2000; 22(5): 529-535.
  22. Rojas Nájera IF, Espinoza Reyes I. Dens in dente. Caso clínico. *Med Oral*. 2002; 4(2): 45-47.
  23. Kapdan A, Kustarci A, Buldur B, Arslan D, Kapdan A. Dental anomalies in the primary dentition of Turkish children. *Eur J Dent*. 2012; 6(2):178-183.
  24. Oliván G, López J, Giménez MJ, Piqueras M. Consideraciones y diferencias en el tratamiento de un diente fusionado. *Med Oral* 2004; 9: 224-228.
  25. Iglesia A, Arellano A, López B. Anomalías dentarias de unión: fusión

- dental. RCOE 2005; 10(2): 209- 214.
26. Mursulí Sosa M , Rodríguez Bello H , Landa Mendoza L , Hernández M. Anomalías dentales. Gaceta Médica Espirituana 2006; 8(1)
27. Martín-González J., Sánchez-Domínguez B., Tarilonte-Delgado M.L., Castellanos-Cosano L., Llamas-Carreras J.M., López-Frías F.J. et al . Anomalías y displasias dentarias de origen genético-hereditario. AvOdon-toestomatol 2012 [citado 2018 Dic 13] ; 28( 6 ): 287-301. Disponible en: [http://scielo.isciii.es/scielo.php?script=sci\\_arttext&pid=S0213-12852012000600004&lng=es](http://scielo.isciii.es/scielo.php?script=sci_arttext&pid=S0213-12852012000600004&lng=es).
28. Marín Manso G , González Fernández M , Massón Barceló r . Etiología y diagnóstico de Las anomalías dento faciales. 2010.[citado 15/02/2018]. Disponible en: <http://articulos.sld.cu/ortodoncia/files/2010/01/etiolog-y-diag1.pdf>





# **CAPÍTULO II**

## **TRATAMIENTO DE LAS MORDIDAS CRUZADAS**

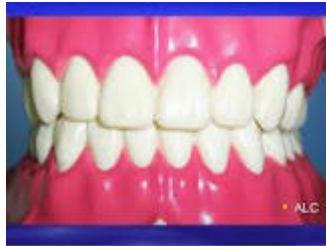

[www.mawil.us](http://www.mawil.us)



## 2.1. Mordida Cruzada

Reconocido es que los dientes juegan un papel esencial en la masticación de los alimentos así como y en la comunicación al permitir la pronunciación correcta; una buena implantación constituye uno de los factores estéticos más reveladores por la armonía que proporcionar a un rostrofacial <sup>1-2</sup>.



Agendando los problemas de mayor frecuencia tratados en Ortodoncia, encontramos las mordidas cruzadas, término utilizados para la descripción de una anomalía de la oclusión en el plano antero posterior, caracterizada por la existencia de un resalte negativo donde se invierte la relación de desbordamiento de los dientes superiores por fuera de los inferiores; es desarrollada mayormente en la dentición primaria y mixta resultando de una alteración en los componentes esqueléticos, funcionales o dentales del sistema ortognático del niño<sup>3-4</sup>.

Los factores causales muy comunes tenemos: interferencia entre los incisivos provocando un desplazamiento anterior de la mandíbula, el trauma a los incisivos primarios con desplazamiento del brote del diente permanente, retraso en la exfoliación de los incisivos primarios con la desviación a palatino del incisivo permanente en erupción, dientes anteriores supernumerarios, odontomas, patrones congénitos anormales de erupción; así como perímetro de arco deficiente<sup>5</sup>.

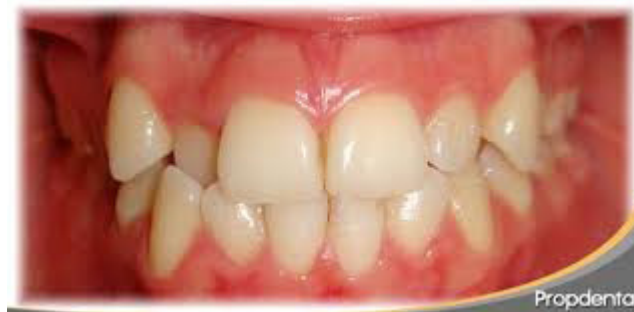Las mordidas cruzadas (MC) son diagnosticadas y tratadas inmediatamente sea posible debido a las alteraciones que ocasionan en el complejo dentomaxilofacial; al no corregirse oportunamente, los incisivos superiores continuarían su erupción por lingual de los inferiores ejerciendo sobre estos un componente anterior de fuerza al ocluir y tener repercusión en un movimiento de adelantamiento mandibular en el momento del cierre provocando así de inmediato una “Mordida Trabada” con pobre función muscular labial y facial, función masticatoria deficiente, abrasiones en la corona clínica de incisivos superiores e

inferiores, problemas e inflamaciones en el tejido periodontal y de soporte e incluso pérdida de espacio por migración del diente adyacente. En muchos casos es notoria en la parte anterior de la cavidad bucal por la apariencia hundida del labio superior; estas (MC) dependiendo de la zona en que se presenten, pueden ser anteriores, posteriores o combinadas<sup>6-7</sup>.

**La Mordida Cruzada Anterior (MCA) se clasifica en:**

- Mordida cruzada anterior simple (MCAS).
- Mordida cruzada anterior funcional (MCAF).
- Mordida cruzada anterior compleja ó complicada (MCAC).

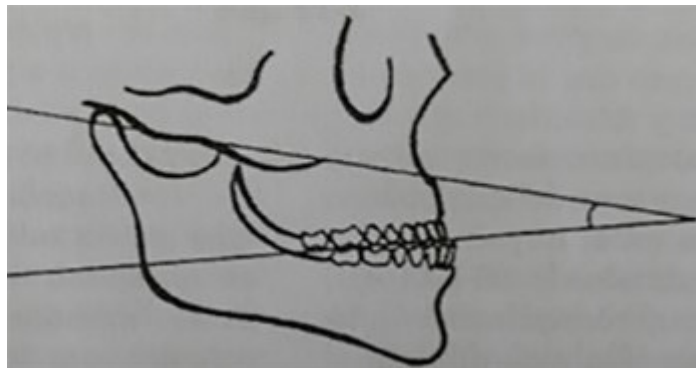
**La mordida cruzada anterior simple MCAS:** Caracterizada por su posición lingual anormal de 1 o 2 dientes anteriores maxilares con respecto a sus antagonistas , donde existe el espacio suficiente para su ubicación en el arco y sin trastornos graves de la relación molar; este problema es dentario; que revelándose entre el 4% y el 5% las presentan, poniéndose de manifiesto fundamentalmente en la etapa de la dentición mixta temprana, siendo la etiología de esta anomalía ocasionarse por la persistencia del diente temporal lo que obliga al diente permanente a brotar por lingual de los temporales ó por traumatismos fuertes sobre los dientes temporales anteriores que hayan logrado inclinar los folículos de los permanentes; por lo que es obvio que guiar la erupción y el desarrollo de las denticiones temporal y mixta es de responsabilidad obligada del Odontopediatra del Especialista de Ortodoncia; el tratamiento suele ser sencillo si se parte de un diagnóstico claro y nos valemos del examen clínico del paciente en los aspectos morfológicos, estéticos y funcionales ayudados por modelos de yeso y radiografías<sup>6-7-8-9-1</sup>.



En la actualidad el desarrollo vertiginoso de la concepción preventiva quedando eliminadas las trabas de la oclusión en edades tempranas, con el uso de diferentes métodos terapéuticos y mecánicos que van desde los más sencillos hasta los más complicados, sin medir cualquier método terapéutico a emplear; el reto priorizado del tratamiento es el lograr de una perfecta función del sistema masticatorio así como una estética satisfactoria<sup>1</sup>.

## 2.2. Tratamiento

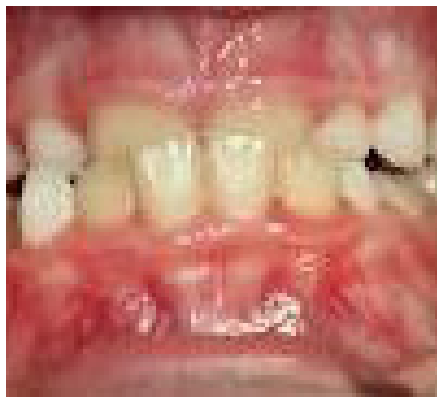El tratamiento de la Mordida Cruzada Anterior; considerada de efectivo pronóstico, siendo su principal función en cambiar el eje de inclinación de los dientes anterosuperiores en busca de un adecuado overbite y overjet; en el momento de selección del tipo de tratamiento deben tomarse en cuenta una serie de variables que condicionaran el éxito o no entre ellas nombramos: la edad del paciente, la disposición de su colaboración, así como la efectividad y duración del tratamiento; primeramente es tomado un depresor lingual apoyándose uno de sus extremos en la cara lingual del diente o dientes cruzados y el otro extremo lo sostiene el paciente con la mano, mandándose a ocluir al paciente, encontrándose que en esta posición mordiendo el depresor lingual se hace palanca sobre la cara palatina de los dientes superiores en mordida cruzada, teniendo como punto de apoyo esta palanca a los incisivos inferiores, esta operación debe realizarse varias veces al día, con fuerza y todas las veces que el paciente pueda<sup>10</sup>.



El plano inclinado de acrílico ha sido utilizado desde hace muchos años por ortodoncistas y odontopediatría para la corrección de MCA de tipo dentario, está basado en la filosofía del aparato de Catalán descrito en año 1814. Este

redirige las fuerzas en el maxilar superior hacia vestibular descruzando la mordida en tiempo corto y de manera eficaz, el mismo es de confección sencilla y de muy excelente aceptación por los niños ha estado casi en el olvido con el advenimiento de nuevos materiales y técnicas con aparatos más sofisticados, costosos e incómodos tanto para el paciente como para el mismo profesional <sup>11</sup>.

**Mordida cruzada anterior funcional (MCAF):** Es bastante frecuente en la dentición temporal o mixta y en estos casos las líneas medias aparecen desviadas en la posición de máxima intercuspidad, pero se centran en apertura <sup>11</sup>.



La retención de los incisivos primarios provoca el brote hacia lingual de los permanentes, produciéndose una oclusión borde a borde de los incisivos a lo que el paciente busca una posición de acomodación llevando la mandíbula hacia delante al ocluir <sup>11</sup>.

Las amígdalas hipertróficas e infestadas se tornan dolorosas, imposibilitando al paciente a llevar la lengua a su posición normal de reposo, porque al chocar la lengua con las amígdalas se produce dolor; en evitación de esto el paciente lleva la mandíbula hacia delante, buscando que con esta posición la lengua esté en reposo en una posición más adelantada, produciéndose entonces una mordida cruzada <sup>11</sup>.

### **2.3. Diagnóstico**

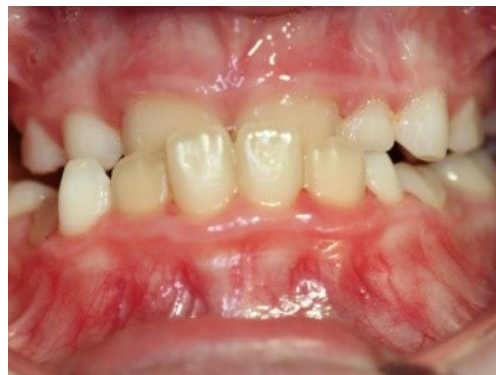Sentado correctamente el paciente en el sillón; se realiza el interrogatorio, valorándose el aspecto general y facial, posteriormente se realiza el examen

bucal para observar si la mandíbula es desplazada ligeramente hacia adelante al establecerse el entrecruzamiento incisal, la relación de los primeros molares es de mesoclusión y puede existir una inclinación anormal de los dientes los que puede producir la interferencia, esto se comprueba indicando al paciente que abra y cierre la boca, observando la posición de la mandíbula y si hay interferencia en el cierre. Interrogamos además a los padres para conocer si padece de amigdalitis y comprobamos si le han realizado exodoncias en el sector póste-ro-inferior<sup>12</sup>.

## 2.4. Tratamiento

Si se comprueba que existen interferencias dentarias, se puede realizar desgaste del diente causal o extracción del temporal si es necesario, realizando interconsulta con el ortodoncista. En caso de hipertrofia de las amígdalas se remite al otorrino para su tratamiento, si no lo tiene y si le han realizado extracciones prematuras en sectores posteriores colocamos un mantenedor de espacio<sup>12</sup>.

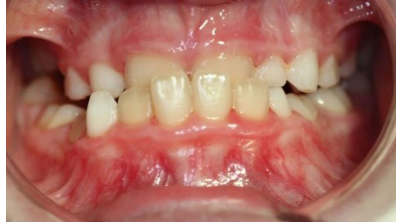**Mordida cruzada anterior compleja ó complicada (MCAC).** Es identificadapor prognatismo mandibular y relación molar clase III, cuando los incisivos inferiores por vestibular de los superiores puede estar cruzado más de un diente y el espacio está comprometido para su ubicación en la arcada dentaria. Puede existir un prognatismo mandibular clase III esqueletal o una pseudo clase III esqueletal por falta de desarrollo del maxilar<sup>12</sup>.





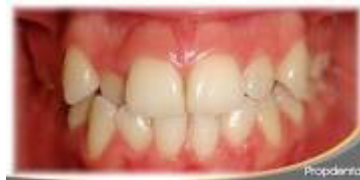## 2.5. La Mordida Cruzada posterior<sup>13</sup>

Conceptualizada por la alteración en la relación transversal entre los arcos superior e inferior. Esta condición puede estar asociada a un compromiso esquelético, y/o, presentar inclinaciones dentoalveolares inadecuadas.



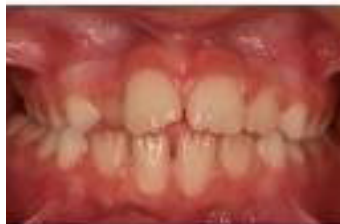Se puede plantear que es aquella en que el resalte negativo se presenta en premolares y molares, puede presentarse en uno o más dientes. Pueden ser: unilaterales y bilaterales, simples o complicadas.

- **Mordida cruzadas posteriores simples:** Observada un molar de cada hemiarcada o de una sola hemiarcada en resalte invertido y con espacio para su ubicación correcta.



- **Mordida cruzadas posteriores complicadas:** Aquellas en que además de los molares están involucradas las bicúspides.

Clasificación en dependencia de su magnitud de las mordidas cruzadas posteriores<sup>13</sup>.



**Simple:** debida a la posición inclinada de uno o dos dientes cruzados con espacio suficiente para su corrección, causa es dentaria.

- **Compleja. de origen:**
  - **Dentarias:** cuando no existe espacio suficiente para su corrección.
  - **Esqueletal:** los molares cruzados están bien ubicados sobre sus bases óseas y la alteración es del hueso basal, pudiéndose presentar asimetría facial.
- **Funcional:** causada por un contacto prematuro que produce un desplazamiento lateral de la mandíbula hacia el lado que cierra, siempre es unilateral.

## 2.6. Diagnóstico

Fundamentalmente realizar un buen interrogatorio unido a un examen facial ya que en su generalidad constituyen un problema estético con asimetrías siendo preocupación de pacientes y familiares. En el examen bucal debemos valorar la oclusión del paciente en sentido transversal, observando en este caso que las cúspides vestibulares de los dientes inferiores están más hacia vestibular que las cúspides bucales de los superiores<sup>13</sup>.

## 2.7. Tratamiento

En la funcional, lo que corresponde a la atención primaria es eliminar los puntos de contactos prematuros en caninos temporales con la finalidad de que la mandíbula cierre espontáneamente. En la de tipo dental, se colocan bandas en el molar superior e inferior, con botones linguales y mediante ligas se puede llevar a la relación normal<sup>13</sup>.

Nos referiremos a un caso clínico presentado por Liriano Martínez O<sup>14</sup> y colaboradores Cito (...): En la valoración clínica y radiográfica se diagnosticó como: Clase III esquelética, hiperdivergente, maloclusión clase III molar bilateral, clase II canina bilateral, mordida cruzada anterior y posterior bilateral, colapso maxilar, caninos ectópicos, apiñamiento severo superior y leve en inferior, incisivos laterales palatinizados, overbite disminuido. El tratamiento consistió en fase ortopédica que consistió en la corrección de la mordida cruzada anterior y posterior mediante la expansión con Hyrax. Luego se continuó con fase ortodoncica para la corrección del apiñamiento maxilar y mandibular con

fase de alineación y nivelación, obtención de la clase I molar y canina bilateral a través del uso de elásticos intramaxilares e intermaxilares. La aparatología utilizada brackets prescripción Roth .022 x .028, tubos bondeables en 6's y 7's superiores e inferiores. La retención a cargo de circunferencial modificado superior e inferior y retención fija, tiempo de tratamiento activo 1 años 10 meses.

# **BIBLIOGRAFÍA**

## **TRATAMIENTO DE LAS**

## **MORDIDAS CRUZADAS**



[www.mawil.us](http://www.mawil.us)



1. Mato González Amarilis, Pérez Mendoza Lander, Rodríguez Fuego María del Carmen, González Gutiérrez Alcira. Mordida cruzada anterior y tratamiento en la atención primaria. *Rev Ciencias Médicas* . 2016 [citado 2018 Dic 04] ; 20( 4 ): 88-98. Disponible en: [http://scielo.sld.cu/scielo.php?script=sci\\_arttext&pid=S1561-31942016000400011&lng=es](http://scielo.sld.cu/scielo.php?script=sci_arttext&pid=S1561-31942016000400011&lng=es).
2. Solano Reina E, Mendoza Mendoza A. Tratamiento temprano de la maloclusión. En: Barbería Leache E, Boj Quesada JR, Catalá Pizarro M, García Ballesta C, Mendoza Mendoza A. *Odontopediatría*. Barcelona: Editorial Masson SA; 1995. p 388-92.
3. Hernández J, Padilla M. Tratamiento temprano de la mordida cruzada anterior. Revisión de la literatura. *Rev. Estomat. Univalle* . 2011 [Citado 2014 Abril 18]; 19(2): [Aprox. 14p]. Disponible en: <http://bibliotecadigital.univalle.edu.co/bitstream/10893/3547/1/07Rev02.pdf>
4. González G, Fuente Mayor LM. Mordida Cruzada Anterior. Revisión Bibliográfica. *Revista Latinoamericana de Ortodoncia y Odontopediatría*. 2012 [Citado 15 de abril del 2018]; [Aprox. 24 p]. Disponible en: <http://www.ortodoncia.ws/publicaciones/2012/art19.asp>
5. Ruiz LópezC , Sáez Espínola G. Corrección de mordida cruzada anterior con ortopedia. 2015 [Citado 15 de abril del 2018]; <http://www.medigraphic.com/pdfs/ortodoncia/mo-2015/mo154e.pdf>
6. Negrete DMV. Uso de coronas pediátricas invertidas y aparato fijo para la corrección de mordida en dentición temporal. Reporte de caso. *Revista ADM* . 2011 [Citado 2018 Jun 18]; 68(3): [Aprox. 6 p]. Disponible en: <http://www.medigraphic.com/pdfs/adm/od-2011/od113g.pdf>
7. Rodríguez IN. Disfunción de la articulación temporomandibular en pacientes de 9 a 14 años pretratamiento de ortodoncia. *Revista Odontológica Mexicana* . 2011 [Citado 2018 Jun 15]; 15(2): [Aprox. 8 p]. Disponible en: [http://www.scielo.org.mx/scielo.php?script=sci\\_arttext&pid=S1870-199X2011000200002](http://www.scielo.org.mx/scielo.php?script=sci_arttext&pid=S1870-199X2011000200002)
8. Shu Ge Y, Liu J, Guo X, Han JL. A follow-up study of early interceptive treatment of primary anterior crossbites. *European Journal of Orthodontics* . 2011 [Citado 2018 Jun 15]; 33(5): [Aprox. 16 p]. Disponible en: <http://ejo.oxfordjournals.org/content/early/2011/01/13/ejo.cjq120.full>
9. Prakash P, Durgesh B H. Anterior Crossbite Correction in Early Mixed Dentition Period Using Catlan’s Appliance: A Case Report. *ISRN Dentis-*

- try . 2011 [Citado 2018 Enero 10]; 2011(2011): [Aprox. 5p.]. Disponible en: <http://www.hindawi.com/journals/isrn.dentistry/2011/298931/abs/>
10. González Pérez G, Marrero Fuenmayor L .Mordida Cruzada Anterior. Revisión Bibliográfica. 2012. [Citado 15 de abril del 2018]. Disponible en : <https://www.ortodoncia.ws/publicaciones/2012/art-18/>
  11. Llanes Rodríguez M .Tratamiento de las Mordidas cruzadas. 2010 [Citado 15 de abril del 2012]Disponible en .<http://articulos.sld.cu/ortodoncia/files/2010/01/clase-mordida-cruzada1.pdf>
  12. Mordidas cruzadas .EcuRed[Citado 15 de abril del 2018]. Disponible en: [https://www.ecured.cu/Mordidas\\_Cruzadas](https://www.ecured.cu/Mordidas_Cruzadas)
  13. Cuoghi OA .Mendonça M R, -Zamalloa Y M . Mordida cruzada posterior. Corrección y consideraciones. Caso clínico con 7 años de seguimiento. 2011. [Citado 15 de abril del 2018]. Disponible en .<https://www.actaodontologica.com/ediciones/2011/1/art-13/>
  14. Liriano Martínez O, Gurrola Martínez B, Casasa Araujo A. Mordida cruzada anterior y posterior tratamiento ortodóncico-ortopédico con expansor Hyrax. Revista latinoamericana de Ortodoncia y Odontopediatría. 2018.[Citado 15 de diciembre del 2018].Disponible en : <https://www.ortodoncia.ws/publicaciones/2018/art-21/>

# CAPÍTULO III

## TRATAMIENTO DE LA MORDIDA PROFUNDA



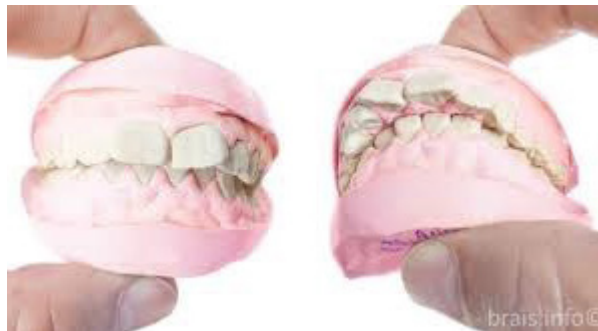[www.mawil.us](http://www.mawil.us)





### 3.1. Mordida Profunda

La ortopedia funcional de los maxilares está comprendida entre una variante terapéutica dedicada a las mal oclusiones con actuación sobre el sistema neuromuscular dirigido al desarrollo óseo de los maxilares, intentando llevar a los dientes a ocupar sus posiciones estéticas y funcionales; la mordida profunda es una de las mal oclusiones cuya corrección es respondida con la ortopedia funcional es una oclusopatía identificada por el excesivo sobrepase vertical de los incisivos, determinando una masticación con predominio del componente vertical, y poco o nulo desarrollo del componente horizontal; esto reduce la eficiencia masticatoria, predisponiendo un cuadro clínico de disfunción temporomandibular caracterizado por una elevada actividad de los músculos elevadores, además de disminuir el espacio bucal funcional; es responsable de una variedad de eventos que afectan el aparato masticatorio, como: periodontopatías; interferencias en el patrón normal de crecimiento mandibular; masticación inadecuada; trauma o estrés excesivo; bruxismo, como también trastornos de la articulación temporomandibular<sup>1-2-3-4</sup>.



### 3.2. Características faciales del paciente con mordida profunda (MP)<sup>5</sup>:

- Cara braquicefálico, forma de cabeza corta y más ancha.
- Tiene tendencia a clase II esquelética.
- Perfil cóncavo.
- El tercio inferior y la dimensión vertical disminuida.
- Plano oclusal disminuido

**Se aporta la comparecencia de otros factores que afecta la mordida profunda:**

- Las alteraciones en la morfología dental.

- Pérdida prematura de los dientes permanentes, ocasionando el colapso lingual de los dientes anterosuperiores y anteroinferiores.
- La anchura mesiodistal de los dientes anteriores.
- Profundización de la mordida relacionada con la edad, además por la baja tonicidad muscular y reabsorción del hueso dentoalveolar<sup>5</sup>.

### **3.3. Tipos de mordida profunda en ortodoncia<sup>5</sup>**

- **Mordida profunda congénita:** Considerada esquelética o dentoalveolar ; la esquelética caracterizada por un factor de crecimiento horizontal; perfil facial del paciente es cóncavo, sobresale la eminencia mentoniana y existe retrusión labial; la dentoalveolar mostrada por la infraoclusión de los molares y/o la sobreerupción de los incisivos.
- **Mordida profunda adquirida:** Causadas por factores ambientales, que interrumpen la armonía dinámica entre las estructuras alrededor de los dientes y las fuerzas oclusales, como; un empuje lateral o postura anormal de la lengua causales de la infraoclusión de los dientes posteriores; además el desgaste de las superficies oclusales o abrasiones dentarias, inclinación anterior o mesial de los dientes posteriores en los sitios de extracción por el proceso fisiológico de equilibrio oclusal<sup>5</sup>.

Lo primero para el tratamiento adecuado de este tipo de maloclusión es la identificación de su origen, entrando a considerar el grado de compromiso dental, esquelético y funcional de manera tal lograr corregir la discrepancia, para así obtener una oclusión funcional armónica de las características estéticas del paciente y su estabilidad sea estable a largo plazo<sup>6</sup>.

Las opciones terapéuticas empleadas para la corrección de este tipo de maloclusión son incluidos los aparatos funcionales a los cuales se les son agregados un aditamento, el cual contribuye al levante de la mordida y consecuentemente a la corrección de la misma<sup>7</sup>.

Para el tratamiento ortodóncico de la mordida profunda son involucradas la aplicación de tres estrategias: a)extrusión de dientes posteriores, b)intrusión verdadera o relativa de los dientes anteriores y c) vestibularización de incisivos:

Por otro lado el tratamiento de la sobremordida profunda esta en dependencia si ésta se localizada en las zonas dentoalveolares o esquelética; pudiendo corregir el tipo dentoalveolar mediante la intrusión de los dientes anteriores; extrusión de los dientes posteriores; una combinación de ambas; verticalización de dientes posteriores y el aumento de la inclinación de los dientes anteriores<sup>6</sup>.

La **intrusión de los dientes anteriores:** Dirigida a pacientes con sonrisa gingival con mucha cantidad de masa dental en los cuatro incisivos superiores; una gran brecha interlabial o también en un plano mandibular muy inclinado<sup>6</sup>.

La **extrusión de los dientes posteriores:** Indicada en pacientes con necesidad de aumentar la altura facial inferior, mejorar la convexidad facial o también abrir el ángulo del plano mandibular; siendo los factores determinantes y la estrategia de tratamiento; la etiología, edad y estética facial<sup>6</sup>.

**Etiología.** En caso está representada por una situación única de forma que el enfoque terapéutico responderá a la naturaleza del problema y ser dirigido como sea posible hacia el origen de la discrepancia, ya que las alteraciones verticales frecuentemente son consecuencia de la discrepancia entre el crecimiento vertical de la rama mandibular y el desarrollo dentoalveolar vertical, siendo esencial la identificación de si la mordida profunda es consecuencia del exceso vertical de la rama mandibular, de la falta de desarrollo dentoalveolar vertical de los dientes posteriores, del exceso de desarrollo dentoalveolar vertical de los dientes anteriores, de la alteración en la inclinación de los incisivos o presuponiendo una combinación de las anteriores<sup>8-9-6</sup>.

**Edad.** Aunque resulta difícil predecir los cambios individuales del resalte vertical de los incisivos a través del tiempo en el estudio de su desarrollo natural aporta que este aumenta entre los 9 y 12 años de edad y que partiendo de los doce años tiene una permanencia relativamente estable, porque es que la erupción dental condiciona el grado de desarrollo dentoalveolar vertical, por lo que es concebido que el control vertical de la erupción de los dientes anteriores y posteriores, durante el periodo de dentición mixta es una estrategia acertada para conseguir la corrección temprana y estable de la mordida profunda específicamente en aquellos pacientes que tiene reducción en la altura facial inferior y patrón de rotación mandibular antihoraria, evitándose de esta manera

mayores alteraciones en el desarrollo tridimensional de los maxilares; ya que el control vertical anterior o posterior durante el crecimiento ofrece ayuda mejorando la relación sagital de los maxilares; es de adición importante inferir que el tratamiento temprano logre reducir la ejecución de movimientos ortodóncicos verticales que son más difíciles de ejecutar y mayormente inestables en los pacientes adultos<sup>10-11-12</sup>.

**Estética facial.** Teniendo en cuenta el paradigma de la estética facial, el ajuste del tratamiento de la mordida profunda debe agendar de forma obligada requisitos interrelacionados con el perfil facial y el patrón esquelético vertical, así como la exposición dental<sup>6</sup>.

Tratamiento ortodóncico en paciente con mordida profunda Referencia de un caso clínico<sup>13</sup>: Cito(...)

- **Motivo de consulta:** valoración dental por dientes desalineados
- **Presentación:** clase II molar y canina bilateral, clase I esquelética, hipodivergente, overbite aumentado, apiñamiento moderado

**Tratamiento:** corrección del apiñamiento maxilar y mandibular, corrección del overbite aumentado, obtención de relación molar y canina Clase I bilateral, alineación, nivelación, stripping, detallado y retención. La aparatología utilizada fue brackets prescripción Roth 0.22 x 0.28 autoligados, bandas en 6's. La retención se llevó a cabo mediante circunferencial superior e inferior, retenedor fijo de 3 a 3 superior. El tiempo de tratamiento activo fue de 2 años 2 meses.

# **BIBLIOGRAFÍA**

## **TRATAMIENTO DE LA MORDIDA PROFUNDA**



[www.mawil.us](http://www.mawil.us)



1. Orrego HM. Efectos clínicos en ortopedia funcional de los maxilares. *Odontol Sanmarquina*. 2005; 8 (1): 23-27.
2. Bellomo Jr DP, Dechichi P, Mouta Rink, MC. Análise radiográfica de indivíduos portadores de sobremordida profunda tratados com aparelhos ortopédicos funcionais com equilibrador de planas-equioplán. *Ortodoncia. SPO*. 2006; 1 (39): 19-26.
3. Rodríguez Yáñez EE, Casasa Araújo R, Natera Marcote AC. 1001 tips en Ortodoncia y sus secretos. México: Actualidades Médico Odontológicas de Latinoamérica, C.A. (AMOLCA); 2007, p. 130-132.
4. Planas P. Génesis de la Rehabilitación Neurooclusal. 1ra Ed. México, DF: Facultad de Medicina, Universidad Central; 1972.
5. Alarcón A., Andrea M. Etiología, diagnóstico y plan de tratamiento de la mordida profunda - Revisión de la literatura. 2014 [citado 15/02/2018]. Disponible en : <https://www.ortodoncia.ws/publicaciones/2014/art-2/>
6. Cruz Moreno B M, Muñoz Gaviria C E. *RevFacOdontolUnivAntioq* . 2011 [cited 2018 Dec 04] ; 23( 1 ): 158-173. Disponible en: [http://www.scielo.org.co/scielo.php?script=sci\\_arttext&pid=S0121-246X2011000200010&lng=en](http://www.scielo.org.co/scielo.php?script=sci_arttext&pid=S0121-246X2011000200010&lng=en).
7. Cueto Salas A , Fernández Ysla R . Efectividad del Equiplán en el tratamiento de la mordida profunda. *Revista Habanera de Ciencias Médicas*. 2014; 13(1).
8. Bjork A. Prediction of mandibular growth rotation. *Am J Orthod* 1969; 55(6): 585-599.
9. Parker C, Nanda R, Currier G. Skeletal and dental changes associated with the treatment of deep bite malocclusion. *Am J Orthod Dentofacial Orthop* 1995; 107(4): 382-393.
10. Moorrees C, Gron A, Le Bret L, Yen P, Fröhlich F. Growth studies of the dentition: A review. *Am J Orthod* 1969; 55(6): 600-616.
11. Fleming H. Investigation of the vertical overbite during the eruption of the permanent dentition. *Angle Orthod* 1961; 31: 53-62.
12. Braun S. Biomechanical considerations in the management of vertical dimension. *Semin Orthod* 2002; 8: 149-154.
13. Mavarez Castro D, Gurrola B , Casasa Araujo A . Tratamiento ortodóncico en paciente con mordida profunda. Reporte de caso. Re-



vista latinoamericana de Ortodoncia y Odontopediatria 2015 [cited 2018 Dec 04]. Disponible en : <https://www.ortodoncia.ws/publicaciones/2015/art-21/>

# **CAPÍTULO IV**

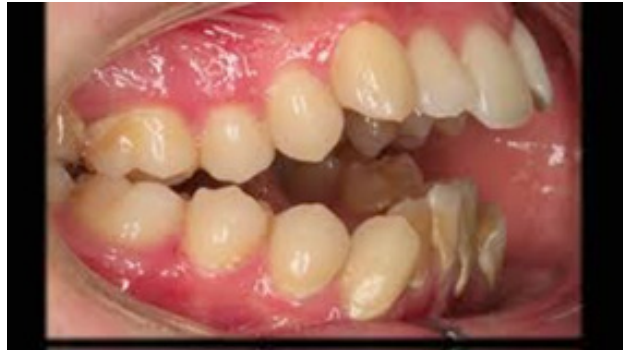## **TRATAMIENTO DE LA MORDIDA ABIERTA**



[www.mawil.us](http://www.mawil.us)



### 3.1. Mordida abierta



Las desarmonías oclusal manifiestan una intención de la naturaleza por el establecimiento de un equilibrio entre todos los componentes morfogenéticos, funcionales y ambientales simultáneos a los que se ve sometido el ser humano; ciertos estudios aluden que más de 70% de los niños y jóvenes mayores de 6 años presentan el padecimiento (MA) lo que explica su tercer lugar que ocupa entre los problemas sanitarios; es catalogada como una mal oclusión fundamentada por la desviación en relación vertical del maxilar y mandibular, manifiesta por falta de contacto entre segmentos opuestos; es observable, como la disminución del grado de la sobremordida o como una apertura clara entre las piezas dentarias: la anomalía (MA), se clasifica en según la zona donde asienta<sup>1-2-3</sup>:

- ✓ **Mordida abierta anterior o simple:** la falta de contacto está localizada en la zona incisiva.
- ✓ **Mordida abierta posterior:** afecta los segmentos laterales que se encuentran en infra erupción dejando una brecha abierta entre las superficies oclusales.
- ✓ **Mordida abierta completa:** el contacto solo se realiza a nivel de los últimos molares y la apertura es tanto anterior como posterior.

Refieren la escuela británica la clasificación de las mordidas abierta en: abierta, falsa y verdaderas<sup>1-2-3</sup>.

Al igual que otros tipos de mala oclusión en la mordida abierta está influida por la genética y otros factores externos; en numerosos casos la mordida abierta anterior es debido a varios factores, por lo que generalmente es difícil determinar la causa exacta del problema de la misma; aunque la mordida anterior puede ocurrir por<sup>4</sup>:

### **3.2. Factores locales<sup>4</sup>:**

- ✓ **Deglución atípica:** Tendencia del paciente a posicionar la lengua entre los incisivos superiores e inferiores durante el habla, al sonreír.
- ✓ **Succión del dedo:** Los pacientes que tienen el hábito del chupeteo de dedo, poseen una gran posibilidad del padecimiento de mordida abierta anterior.
- ✓ **Respiración bucal u obstrucción nasal:** En estos pacientes se crea un desequilibrio muscular que afecta dientes y huesos maxilares provocando mordida abierta.
- ✓ **Hipotonicidad muscular:** Estimula la sobreerupción de las molares y la separación de las bases óseas maxilares, debido a una disminución en la fuerza de los músculos masticatorios.
- ✓ **Desarrollo de la dentición:** Atrasos y alteraciones en la secuencia cronológica de la erupción dentaria permanente.

### **3.3. Factores generales<sup>4</sup>:**

- ✓ **Herencia:** Se hereda el tamaño, forma de los dientes y de los huesos maxilares.
- ✓ **Defectos congénitos:** Algunos pueden llevar a una alteración del crecimiento de los maxilares, por ejemplo: Los pacientes de labio y paladar hendido.

La mordida abierta anterior, ha sido de gran interés para los ortodoncistas, ya que su diagnóstico y tratamiento es uno de los temas más controvertidos en la

Ortodoncia, constituye una de las anomalías más difíciles de tratar, y a pesar de que la etiología acompaña a la lesión, es la etiopatogenia la que mejor nos da las pautas para encarar la terapéutica<sup>5</sup>.

En el orden de las ideas anteriores esta anomalía puede presentar un pronóstico de bueno a pésimo en dependencia de su etiología y severidad; aunque, la recidiva puede alcanzar 25% de los casos tratados; actualmente se habla de mordida abierta dental y mordida abierta esquelética; si es observable un desequilibrio óseo causa de la falta de contacto dentario la mordida abierta es esquelética; igualmente si los dientes o un factor ambiental son los responsables, no afectando a las bases óseas, la mordida abierta es dental; estas no tienen grandes anomalías esqueléticas, ellas están relacionadas con los hábitos y la edad, siendo una consideración esencial; si son autocorregidas o responden inmediatamente al tratamiento miofuncional y la mecanoterapia; su prevalencia en la dentición mixta es de 75% a consecuencia de por varios factores como: erupción parcial de los incisivos; tamaño anormal del tejido linfoide, que provoca una posición inadecuada de la lengua, además de la persistencia de deglución infantil y la presencia de hábitos orales; causa malestar dada su ineffectividad funcional, masticatoria, fonética y estética; por lo que es una deformidad dentomaxilar muy difícil de tratar, las recidivas son muy frecuentes, requiriéndose un enfoque integral que conjuga aspectos funcionales y estéticos: Nos acercaremos al tratamiento, evento de importancia para tratar de dar solución al padecimiento<sup>6-7-2</sup>.

### **3.4. Tratamiento**

#### **3.4.1. Atención Primaria<sup>4</sup>:**

- Eliminar Hábitos.
- Identificación y modificación de factores de riesgos.
- Importantemente necesario, interconsultar con el médico y Psicólogo para diagnosticar y tratar anomalías en vías aéreas, así como ayudar en la

modificación de hábitos, respectivamente.

- Mioterapia.
- Interconsultar con el segundo nivel de atención para así determinar la continuidad del tratamiento cuando la complejidad de la anomalía lo requiera.
- En caso de presentarse alteraciones gingivales y periodontales Interconsultar con Periodoncia.

La corrección de la mordida abierta causada por chupeteo de dedo está indicada ser corregida y erradicada a través de un rompe hábito a una edad temprana asociada entre los cinco a ocho años; sin embargo los pacientes mayores a los 9 años, en su generalidad es necesario implantar aparatología parcial fija apoyado de un rompe hábito evitando la protusión de la lengua y/o el chupeteo de dedo: Las de origen dental en pacientes jóvenes y en algunos adultos son corregidas por medio de los diversos grupos de tratamiento de ortodoncia como: aparatología parcial fija o aparatología fija completa; además se asume que esqueléticas leves o ligeramente moderadas son tratadas con ortodoncia asociado de un anclaje esquelético como minitornillos y miniplacas que contribuirán a resolver la mordida abierta esquelética; cuando estos tipos de mordida de origen esquelético son severas la combinación de cirugía ortognática y ortodoncia es el tratamiento indicado y adecuado <sup>4</sup>.

### **3.5. Tratamiento quirúrgico<sup>3</sup>**

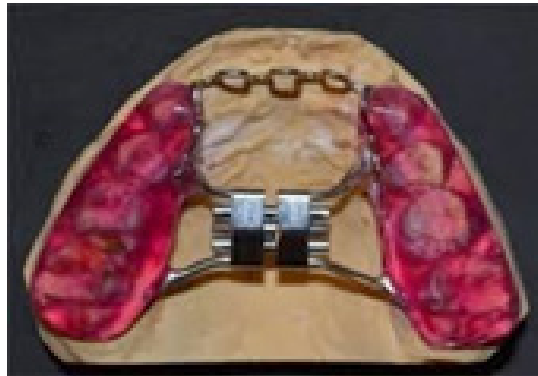
Un método entre otros de corrección quirúrgica de la mordida anterior; es la extracción de segundo o terceros molares si estos son la fuente principal de contactos excesivos en oclusión céntrica.

### **3.6. Terapia con aparatos**

La terapia con aparatos tiene las pretensiones siguientes:

- ✓ Impedir la erupción dental en el sector dental posterior para lograr el control del desarrollo vertical, tratando de reducir reducir o redirigir el crecimiento vertical esquelético con fuerzas intraorales o extraorales.
- ✓ Permite la extrusión de los dientes anteriores.

### 3.6. Los más usados son:



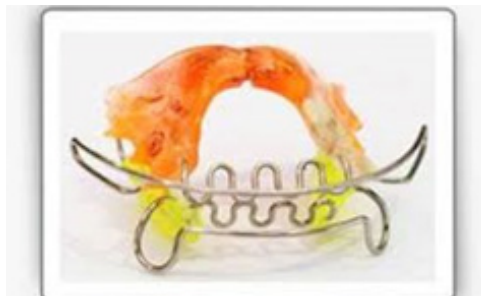Hyrax rejilla tipo bite block: Una de sus funciones es la intrusión del segmento posterior, dando como resultado una autorotación de la mandíbula que producirá el cierre satisfactorio de la mordida abierta; aunque también se puede posibilitar la combinación con expansión rápida del maxilar, donde el tornillo hyrax provocara la disyunción maxilar y redirige el crecimiento transversal del maxilar, la rejilla actúa como erradicador de hábito (esta intrusión sería de 0,25mm a 0,50mm aproximado por mes. La intrusión en los molares y premolares es en bloque; por lo que es esencial que el acrílico choque con todos los dientes antagonistas ya que en caso de ser removible brindara mayor posibilidad de higiene y tolerancia, una de las desventajas es que el acrílico retiene mucho alimento, pudiendo ser antihigiénico y adquiere mal olor; además existe la probabilidades de que se fracture el bloque de mordida por la fuerza de la oclusión, si es removible, se dependerá de la colaboración del paciente y al colocarse este bloque se creara una mordida abierta anterior, lo resultaria incomodo para el paciente<sup>8-3</sup>..



**Bionator mordida abierta:** En este, es tratar de cerrar el espacio vertical o mordida abierta e impedir que la lengua se inserte en esa abertura; para esta finalidad las partes maxilares del acrílico se unirán anteriormente; mencionamos los componentes; arco vestibular, guía lingual y acrílico, es importante una mordida constructiva que no ser modificada, son indicadas cuando la línea media coinciden y, los milímetros de este registro lo significa el profesional<sup>3</sup>.



**Simoenetwork 2:** Es planteado el mas bioelastico, presenta la tendencia de cambiar la posición de la lengua, para variar ligeramente la posición de la mandíbula; igualmente de controlar la lengua, además controla la posición del hueso hioides; regulariza arco inferior, obteniendo el contacto en determinadas aéreas, amplia movimiento latero protusivos; actúa además sobre las zonas interproximales de laterales y caninos inferiores que favorece un arco inferior cuadrado; es imprescindible recomendar que para prevenir estos padecimientos un diagnóstico precoz y un tratamiento oportuno y adecuado a temprana edad son fundamentados para que el profesional incremente las posibilidades de éxito en la corrección de la mordida abierta dental o esquelética<sup>3</sup>.



# **BIBLIOGRAFÍA**

## **TRATAMIENTO DE LA MORDIDA ABIERTA**



[www.mawil.us](http://www.mawil.us)



1. Moreno Sinovas E, Halabi Díaz T, Alió Sanz JJ. Tratamiento temprano vs tratamiento tardío. ¿Cuándo actuar? Parte I. Clase II y Mordida Abierta. *Ortodoncia Clínica*. 2009; 12(1):21-33.
2. Fonseca Fernández Yenileidy, Fernández Pérez Elaine, Cruañas Angélica María. Mordida Abierta anterior. Revisión Bibliográfica. *Rehabancienméd* . 2014 [citado 2018 Dic 10] ; 13( 4 ): 509-515. Disponible en: [http://scielo.sld.cu/scielo.php?script=sci\\_arttext&pid=S1729-519X2014000400003&lng=es](http://scielo.sld.cu/scielo.php?script=sci_arttext&pid=S1729-519X2014000400003&lng=es).
3. Bravo E . Mordida abierta / Mordida cruzada . 2016 [citado 2018 Dic 10]. Disponible en :<https://es.slideshare.net/MariaEstherPalacios/mordida-abierta-y-mordida-profunda>.
4. Echeverría Q R . Causas y tratamiento de la mordida abierta. 2016 [citado 2018 Dic 10]. Disponible en : <https://www.laprensagrafica.com/salud/Causas-y-tratamiento-de-la-mordida-abierta-20160103-0015.html>
5. Glazer K, Barros A, Perez M, Gomes C. Effects of breastfeeding and sucking habits on malocclusion in a birth cohort study. *RevSaudePublica*. 2009; 41 (3):343-50.
6. Thilander B, Peña L y colaboradores. Prevalence of malocclusion and orthodontic treatment need in children and adolescents in Bogotá, Colombia. An epidemiological study related to different stages of dental development. *European J of Orthod*. 2011; 23: 153-67
7. Santiso Cepero A, Díaz Brito RJ, García Alonso N, Blanco Céspedes AM. Estudio de la dentición temporal en niños de 5 años de edad. *RevCubOrtod*. 1995; 10(2). [Citado 2 de abril del 2018] Disponible en: [http://bvs.sld.cu/revistas/ord/vol10\\_2\\_95/-ord06295.htm](http://bvs.sld.cu/revistas/ord/vol10_2_95/-ord06295.htm)



# **CAPÍTULO V**

## **TRATAMIENTO DE LA OCLUSIÓN DE CLASE II**

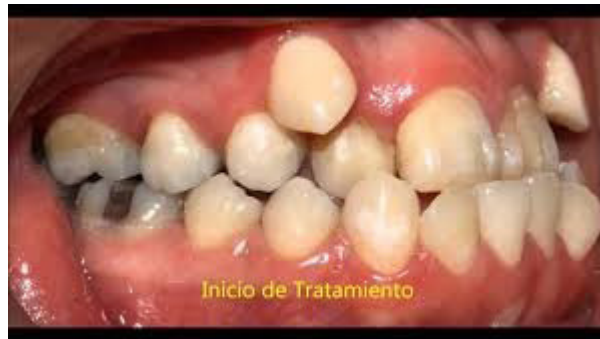

[www.mawil.us](http://www.mawil.us)



## 5.1. Oclusión de Clase II

La mala oclusión tipo II no es un término clínico simple, siendo el resultado de múltiples elementos, reportándose una amplia variedad en el tamaño y forma de los distintos componentes del complejo dento-facial; que frecuentemente es asociada a un resalte bien pronunciado es recomendable su tratamiento temprano<sup>1</sup>.



Ciertas señales de esta son evidentes tempranamente desde la dentición primaria, manteniéndose durante todo el recambio dentario<sup>1</sup>.

Clase II: Son significado observándose la cúspides mesio-vestibular del primer molar superior permanente situada mesial al surco mesiovestibular del primer molar inferior permanente cuando las arcadas están en máxima intercuspidación: en estas malaoclusiones tipo II se destacan dos tipos: División I y División II con características muy propias teniendo en común la relación de los molares permanentes en disto oclusión; debido a sus diferencias, descubriremos cada una de ellas<sup>1</sup>:

**División I :** Los molares se presentan en una relación clase II y los incisivos superiores se dirigen hacia vestibular viéndose un aumento de la separación en línea recta entre los incisivos superiores e inferiores ; en muchos pacientes es observable con biotipo facial dolico o mesofacial, (aunque hay excepciones) ; presentan con gran frecuencia respiración bucal ; incompetencia labial ; maxilar estrecho , y mandíbula retrognática; convexidad facial aumentada ; mala posición postural de la lengua ; vestibuloversión de los incisivos maxilares y mordida abierta o profunda en dependencia del caso dependiendo de la función labial y lingual, así como de las condiciones fisiológicas de la respiración



2-1.

**División II** .Los molares están en una relación clase II dos o más de los incisivos superiores están rectos o dirigidos hacia lingual, en (linguo – versión) ; con un biotipo mesofacial o braquifacial presentándose una cara más armónica que el de división I: Ocasionalmente es de observarse una relación molar Clase I en un lado y Clase II en el otro lado para Angle las clases I son signo de normalidad caso fueron dominados en función de la anomalía Clase II<sup>3</sup>.

Según la relación del canino el superior ocluye delante del inferior; se afirma que el crecimiento mandibular natural del 90 .0 % de los pacientes portadores de una mala oclusión Clase II es tal que se produce una rotación anterior de la mandíbula lo que significa que se puede poder hacer funcionar el crecimiento a favor del tratamiento, la rotación anterior de la mandíbula por el crecimiento natural permite un cierto grado de autocorrección que se manifiesta cefalométricamente por una paulatina reducción del ángulo ABN y por tanto de la convexidad facial <sup>1</sup>.

Con relaciona al crecimiento y selección del tratamiento lo más conveniente será aquella modalidad terapéutica que permita revertir la mayoría de los componentes dentarios y esquelético que caracteriza la malaoclusion Clase II hacia una situación de crecimiento y desarrollo más normal <sup>1</sup>.

<b>Malaoclusiones Clase II Problemas</b>		
Sagital	Prognatismo Maxilar	Retrognatismo Mandibular
Vertical	Mordida profunda	Mordida abierta
Transversal	Mordida cruzada P Posterior	-

Tratamiento Fase I
Fuerzas Extraorales , Ortopedia funcional , Distalizacion de Molares.
Reposicionamiento mandibular con ortopedia funcional.
Aparatos funcionales, Fuerza extra órales.
Expansión rápida maxilar ,lenta aparato funcionales

### **5.3. Fase II: Finalización con aparatos fijos**

Escrivan de Saturno Luz D<sup>4</sup>traza que es esencial que en el tratamiento de la malaoclusion Clase II , existen múltiples factores importantes a referir , en primer lugar esta es una displasia que se manifiesta tempranamente , que es irreversible , que conlleva alteraciones de la estética facial que inquietan a los padres y que está en peligro la integridad de los incisivos maxilares debidas a impactos traumáticos al no contar con la protección de la musculatura labial por lo que deben ser tratado en la fase I en el momento en que el niño pueda cooperar con la terapia adecuada y por otra parte , el diagnostico , el componente óseo directamente afectado debe ser identificado y hacia el dirigir las metas de esa primera fase de la terapia.



# **BIBLIOGRAFÍA**

## **TRATAMIENTO DE LA OCLUSIÓN DE CLASE II**



[www.mawil.us](http://www.mawil.us)



1. Garcia Romero E, Escrivan de Saturno . Tratamiento de problemas esqueléticos. Mala oclusiones clase II .pag 431
2. Ortiz M, Lugo V, Maloclusión Clase II División 1; Etiopatogenia, características clínicas y alternativa de tratamiento con un configurador reverso sostenido II (CRS II). Revista Latinoamericana de Ortodoncia y Odontopediatria. 2006.[citado 2018 Dic 10]. Disponible en : <https://www.ortodoncia.ws/publicaciones/2006/art-14/>
3. Testa M. Técnicas Ortodoncias. Guía para la construcción y utilización de los dispositivos terapéuticos. Capítulo I. Normoclusion y clasificación de las malaoclusiones dentarias . Actualidades medico odontológica Latinoamérica, C .A . (AMOLCA). 2005 .ISBN 88-214-2714-5.
4. Escrivan de Saturno Luz D. Ortodoncia en dentición mixta . Sesión XIV. Tratamientos de problemas esqueléticos. Malaoclusiones Clase II . Actualidades Médicos odontológicas Latinoamericanas. AMOLCA. 2005



# **CAPÍTULO VI**

## **TRATAMIENTO DE**

### **LA OCLUSIÓN DE CLASE III**

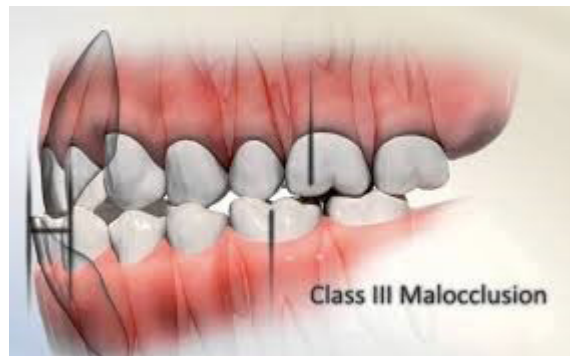

[www.mawil.us](http://www.mawil.us)





La mala oclusión Clase III es aquella caracterizada por la relación mesial de la arcada dentaria mandibular con respecto a la maxilar; , tomando como referente la cúspide mesiovestibular del primer molar ocluyendo mesial al surco del primer molar mandibular (Angle año 1889 Cito (...)); esta definición solo consideraba la posición del molar, posteriormente modificada por Anderson quien propone dividirla en tres grupos clasificándolo como ; tipos en función a la relación que presentan los incisivos: Explicando que ;



**Tipo I:** Los incisivos maxilares y mandibulares se encuentran con un buen alineamiento, pero se presentan en interrelación borde a borde o ligeramente cruzados.

**Tipo II:** Los dientes maxilares bien alineados, incisivos mandibulares apiñados y en posición lingual con relación a los maxilares

**Tipo III:** El arco maxilar poco desarrollado con dientes que están apiñados; con arco mandibular bien desarrollado con dientes respectivamente alineados y en posición labial con relación a los maxilares; presente una sobremordida horizontal negativa y acentuada deformidad facial<sup>1-2</sup>.

Relacionado con la etiología de la mala oclusión clase III aunque tiene una fuente de base genética exhibe esta de forma multifactorial, destacándose una interrelación genética– ambiente; cada una de ellas teniendo una asociación distintiva en la misma , siendo esencial cuantificar los efectos de cada una de ellas ; es observable que el factor genético tiene mayor influencia que el ambientalista por lo que su pronóstico ortodoncico es menos favorable<sup>3-4-1</sup> .

De las mal oclusiones de mayor complejidad a tratar es la mal oclusión Clase III, específicamente en las denticiones decidua tardía y mixta; esta es fá-

cilmente identificada por los especialistas y los clínicos generales, pero también por el resto de la población; ya que el aspecto de un resalte horizontal negativo de los incisivos frecuentemente es motivo de estimulación a los padres en busca de un tratamiento ortodóntico para sus hijos<sup>5</sup>.

Agendamos por una necesidad del conocimiento de esta, la misma se distinguen por un fenotipo dento- facial heterogéneo caracterizado por un crecimiento excesivo de la mandíbula, deficiencia del maxilar, o una combinación de ambos pudiendo ocurrir ya sea como parte de un síndrome o de manera aislada; su prevalencia de maloclusión Clase III varía de una población a otra a nivel mundial, la prevalencia más baja en poblaciones es (hasta 4%) se presenta en la región Europeo-Americano la prevalencia es más alta (15-23%); en las poblaciones de asiática; generalmente se distingue desde una edad muy temprana y evidentemente manifestada por una relación incisal borde a borde o por una mordida cruzada anterior<sup>6-7-8-5</sup>.

Estudiosos especialistas exponen la presencia de un elevado alcance de factores ambientales como participante en el desarrollo de la Clase III, tenemos: amígdalas hipertróficas, dificultades respiratorias nasales, enfermedades hormonales, postura, traumas, erupción irregular de incisivos permanentes así como pérdida prematura de las molares permanentes; otros factores como tamaño y posición de la base craneal; maxila y mandíbula; la posición de la articulación temporomandibular y cierto desplazamiento de la mandíbula; además afecta la relación sagital y vertical de los maxilares y los dientes<sup>9</sup>.

### **Diagnóstico de la maloclusión clase III.**

Relacionado al análisis esquelético, dental y oclusal en los planos sagital, vertical y transversal las Mal oclusiones de Clase III tienen componentes dentales, esqueléticos y/o funcionales, que se agrupan en <sup>10</sup>:

#### **Relación dental de clase III**

- Perfil facial ortognático.
- Relación molar Clase III uni o bilateral.
- Relaciones Caninas Clase I o clase III : Los caninos se encuentran en relación de Clase III puesto que la cúspide del canino superior se encuen-

tra en posición distancia con relación al espacio interdental de canino inferior y primer premolar inferior.

- Mal posiciones dentales aisladas.
- **Relación de Clase III funcional:** Es de mayor relevancia la presencia de mordida cruzada anterior con retrognatismo dentoalveolar de incisivos superiores y prognatismo dentoalveolar de los inferiores; perfil levemente cóncavo o recto, y las relaciones molares y caninas de clase I o leve clase III, asociada con una inadecuada relación posicional mandibular, consecuente a su deslizamiento anterior por un reflejo muscular adquirido por lo que las bases óseas maxilo mandibulares son normales en tamaño y posición.
- **Relación Clase III esquelética.**
  - Su manifestación clínica frecuentemente es un maxilar de tamaño y posición normal con prognatismo mandibular; ocasionalmente se puede presentar con deficiencia maxilar o una combinación de retrognatismo maxilar con prognatismo mandibular.
  - Entre las características clínicas más destacada tiene: perfil cóncavo; depresión del tercio medio facial; macrognatismo mandibular, hipergonia, altura facial anterior aumentada y posterior disminuida. En lo que es referido intraoralmente las relaciones molares y caninas son de Clase III; mordida cruzada anterior y/o posterior bilateral, paladar estrecho, y compensaciones dentales, las que se caracterizan por un prognatismo alveolar dental superior y retrognatismo alveolar inferior<sup>10</sup>.

Hacemos una alerta en este contexto acerca del tratamiento a realizar en este tipo de mal oclusiones clase III

### **Tratamiento.**

Las posibilidades terapéuticas están en dependencia de la edad biológica del paciente, además del tipo de mal oclusión; el método de elección es concurrente de la gravedad del problema, así como de los cambios sagitales que aún se podrían producir previsiblemente en el período de desarrollo terminal; al ser el problema muy severo y no posible con la corrección ortodoncica con o sin

extracciones se procederá los preparativos concerniente para la cirugía<sup>11</sup>.

**La Clase III esquelética** no tratada, provoca y resalta en la población afectada un deterioro progresivo e irreversible de las estructuras óseas, dentales y de tejidos blandos maxilofaciales; el tratamiento temprano ideal tiene la pretensión de mejorar la discrepancia esquelética, la mantención de un ambiente que favorezca el crecimiento futuro de los maxilares; mejorar la función oclusal, obtención de una estética más benigna para favorecer el desarrollo psicosocial del niño, así como minimizar la posibilidad de provocar una alteración esquelética de clase III severa con el inminente requerimiento de cirugía ortognática; por lo que acotamos a continuación con las consideraciones del tratamiento :

- Edad Esquelética: Determinar si el paciente está en una etapa de crecimiento activo o no.
- Patrón facial y de crecimiento.
- Estructura involucrada<sup>10</sup>.

#### **Tratamiento de las clases III dentales.**

Dirigido a volver a situar en lugar que estaban antes los dientes que han migrado, a consecuencia de pérdidas dentales prematuras, frecuentemente segundos molares temporales inferiores y/o primeros molares temporales superiores: la corrección migración mesial del primer molar permanente mandibular, es utilizable placas de Hawley inferiores con tornillos y/o resortes helicoidales; aunque en dependencia de la magnitud del desplazamiento a mesial del molar, es posible la utilización de aparatología fija tipo brackets con arcos seccionales y resortes abiertos; ya corregida la mesialización del molar permanente, ha de utilizarse un mantenedor de espacio hasta el momento en que erupción el segundo premolar mandibular; porque para la corrección de la migración distal del canino temporal maxilar, dependiendo del momento de desarrollo dental en que esto ocurra, se deberá seguir un protocolo de erupción de caninos y premolares permanentes del arco superior para permitir su adecuada erupción a través de extracciones seriadas que permitan seguir una secuencia de erupción 435 o 453<sup>12-10</sup>.

### **Tratamiento de las clases III funcionales:**

Este tratamiento está encaminado a corregir la inclinación axial de los dientes involucrados, es decir, vestibular los incisivos superiores y/o lingualizar los inferiores hasta descruzar la mordida; en la corrección de la posición dental es utilizable una placa de Progenie, donde se activara el tornillo sagital  $\frac{1}{4}$  de vuelta una o dos veces a la semana; como también el uso de una placa de Hawley superior con tornillo sagital activado de igual manera, con plano de mordida posterior, permitiendo la obtención de exitosos resultados en 2 o 3 meses; al descruzar la mordida la retención no es esencial, ya que los incisivos inferiores poseen una eventual palatización de los dientes superiores, es recomendable sugerir el uso de aparatología permanentemente, a excepción de los momentos de alimentación e higiene oral<sup>13-14</sup>.

### **Tratamiento de la clase III esquelética:**

Es atendida en etapas tempranas del crecimiento; mas menos a cuatro años, para la posible prevención de un escaso desarrollo transversal y anteroposterior del maxilar superior y así contener el crecimiento de la mandíbula<sup>10</sup>.

### **Tratamiento En Dentición Temporal y Mixta con potencial de crecimiento.**

Para un efectivo tratamiento de la corrección de la discrepancia esquelética se ha de realizar en períodos de crecimiento activo; ya que las Clases III esquelética con deficiencia maxilar, requieren tracción ortopédica para promover su crecimiento anterior; las Clases III con prognatismo mandibular requieren la restricción del crecimiento mandibular excesivo y/o cambio de su dirección; aunque los casos combinados con retrognatismo maxilar y prognatismo mandibular también necesitan estrategias las combinadas; por lo que el protocolo a realizar en la atención para mal oclusión clase III de origen esquelético en pacientes en crecimiento, incluye el uso de disyuntor palatino tipo Hiraactivando el tornillo dos veces al día aproximadamente por 15 días; es necesaria la evaluación de cada caso en particular, además el uso de máscara facial de utilización nocturna alrededor de un año; en dependencia de la evolución del tratamiento; la fuerza a utilizar para la máscara es de 8 onzas para la primera semana y 16 onzas por el resto del tiempo de tratamiento; igualmente se debe usar un plano de mordida posterior inferior durante todo el tratamiento; obteniéndose

se los resultados esperados, es conveniente utilizar una aparatología ortopédica Tipo Frankel III como contención de los resultados, pues el crecimiento mandibular puede aumentar su expresión durante la pubertad de los individuos, y alteraría los resultados de tratamiento previamente obtenidos<sup>15-16-17</sup>.

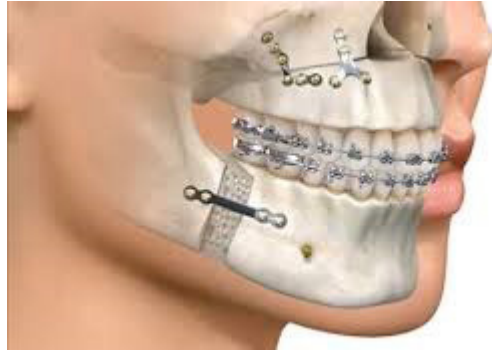### **Tratamiento en dentición permanente y pacientes sin potencial de crecimiento Ortodoncia de compensación y camuflaje:**

Estas discrepancias esqueléticas moderadas sin comprometimiento estéticos muy fundamentales son tratadas realizando únicamente movimientos dentales en maxilar superior e inferior permitiendo conseguir una relación oclusal armónica con guía canina Clase I, sobremordida vertical y horizontal ideales, así como leves cambios faciales en labios o ángulo nasolabial y su exposición dental; este tratamiento es nombrado Ortodoncia correctiva de compensación la cual logra mantener o incrementar las relaciones oclusales que la naturaleza ha tratado de corregir; frecuentemente en este tipo de tratamientos se realiza una retracción dentoalveolar superior y una protracción mayor de los anteriores inferiores, aunque para esto en mayoría de las ocasiones se requiere de extracciones de premolares en el maxilar superior para así evitar al máximo las exodoncias en el maxilar inferior<sup>10</sup>

### **Tratamiento de Ortodoncia y Cirugía Ortognática**

Es imposible la corrección de las discrepancias esqueléticas Clase III severas con un tratamiento ortodóntico solamente, porque los resultados no resultarían estables pudiendo poner en riesgo la salud periodontal, de la articulación temporomandibular así como su función; en estos casos el tratamiento a seguir es un manejo combinado de ortodoncia y cirugía maxilofacial; el de ortodoncia correctiva con fines quirúrgicos tiende a corregir las compensaciones dentales del maxilar superior e inferior que creara una discrepancia dental permitiendo la ejecución de una cirugía maxilofacial en la que se movilizarán los segmentos maxilares para así corregir la discrepancia esquelética, oclusal y dental; requiriendo de una fase de ortodoncia pre-quirúrgica con una duración aproximada de 2 años; la cirugía y una fase de ortodoncia posquirúrgica; los procedimientos quirúrgicos más usados para corregir las mal oclusiones Clase III esqueléticas son: retroceso mandibular; osteotomía segmentaria para avance maxilar y en los casos más severos combinar este tratamiento con requerimientos de cirugía

ortognática bimaxilar; por lo que ofrecemos la secuencia de tratamiento con Máscara Facial Y Disyuntor.



- Apertura de historia clínica
- Establecer condiciones sistémicas y básicas para el comienzo del tratamiento.
- Consulta de diagnóstico de ortodoncia
- Colocación de separadores.
- Cita de adaptación de bandas y toma de impresión para diseño de Hyrax
- Cita de cementación de Hyrax indicaciones de activación y cuidado
- Cita de activación de Hyrax una vez obtenida la disyunción ; a adaptación de máscara facial indicaciones de activación y cuidado
- Cita de control de máscara facial .
- Cita de remoción de Hyrax y máscara facial y toma de impresión Frankel III.
- Cita de adaptación de Frankel III.
- Cita de control de Frankel III.
- Suspensión del uso de Frankel III. Finalización del tratamiento ortopédico. Reevaluación para ortodoncia correctiva<sup>10</sup>.





# **BIBLIOGRAFÍA**

## **TRATAMIENTO DE**

### **LA OCLUSIÓN DE CLASE III**



[www.mawil.us](http://www.mawil.us)



1. Escrivan de Saturno Luz D. Ortodoncia en dentición mixta. Capítulo XV. Tratamientos de problemas esqueléticos. Malaoclusiones Clase III . Actualidades Médicos odontológicas Latinoamericanas. C.A (AMOL-CA) . 2005
2. Anderson G. Ortodoncia práctica. Primera edición. Ed .Mundi . Buenos Aires. 1973
3. Ngan P. Seminario de: ortodoncia. Seminario dentofacial : efectos limitaciones y futuras técnicas innovadoras . Ed medicaPanamericana. México. 1997.
4. Sandborn , RT . Differencesbetween the facial skeletalpatterns of class III malocclusion and normal occlusion .Angle O. 1955.
5. Rodríguez Riquelme Paul Esteban, Estrada Vitorino Marco Antonio, Meneses López Abraham. Tratamiento de la maloclusión Clase III con protracción maxilar: Reporte de Caso. Rev. Estomatol. Herediana . 2017 [citado 2018 Dic 11] ; 27( 3 ): 180-190. Disponible en: [http://www.scielo.org.pe/scielo.php?script=sci\\_arttext&pid=S1019-43552017000300007&lng=es](http://www.scielo.org.pe/scielo.php?script=sci_arttext&pid=S1019-43552017000300007&lng=es). <http://dx.doi.org/10.20453/reh.v27i3.3202>.
6. Singh GD. Morphologic determinants in the etiology of class III malocclusions: a review. Clin Anat. 1999; 12(5):382-405.
7. Mossey PA. The heritability of malocclusion: Genetics, principles and terminology. Br J Orthod. 1999; 26(2):103-13.
8. Missense A. Mutation in DUSP6is associated with Class III malocclusion. J Dent Res. 2013; 92(10):893-898.
9. Jena AK, Duggal R, Mathur VP, et al. Class-III malocclusion: genetics or environment? A twinsstudy.JIndianSocPedodPrevDent. 2005; 23(1): 27-30.
10. Guia de atención en maloclusiones clase III. Facultad de odontología Sede Bogota. 2016 [citado 2018 Dic 11]. Disponible en : [http://www.odontologia.unal.edu.co/docs/habilitacion/guia\\_ort\\_maloc\\_clase\\_III.pdf](http://www.odontologia.unal.edu.co/docs/habilitacion/guia_ort_maloc_clase_III.pdf)
11. Avalos-González G M, Paz-Cristóbal A N . Malaoclusion Clase III. 2014; 3(8). 279-282.
12. Moyers, R. Manual de Ortodoncia. 4ª. Ed. Buenos Aires: Editorial Médica Panamericana; 1992.
13. Samir E. Bishara: Ortodoncia, Capítulo 21, pp 407-448 McGraw Hill,2012.

14. Canut Brusola J A, Ortodoncia Clinica, Salvat Editores, Capitulo 26, 1988
15. Peña Serrato L , Gordillo de Mayorga C I . Estudio epidemiológico de salud y maloclusion dental en niños de Bogotá, Colombia 2002. ISBN 958-701-243-7, 2002
16. Tooffol L ,Baccetti T ,Franchi L , Orthopedic Treatment Outcomes in classIII Malocclusion, Angle Orthodontist 2008; (78) 3, 2008
17. Stephen L.K.Yen Protocols for late Maxillary Protraction in Cleft lip and Palate Patients at Children Hospital, Los Angeles. SeminOrthod 2011;17:138-138

# CAPÍTULO VII

## MATERIALES



[www.mawil.us](http://www.mawil.us)



## Brackets de autoligado

Es conocida la fuerza tangencial producida entre dos cuerpos que se encuentran en contacto directo cuando uno de estos ofrece resistencia al movimiento sobre el otro es denominado fricción; este término es de mucha precisión para la fricción en ortodoncia ya que es la resistencia al deslizamiento (RD); conocida como la oposición al movimiento encontrado por el bracket a medida que trata de deslizarse a lo largo del alambre o viceversa; esa cantidad de fricción originada es proporcional a la fuerza con la que el bracket y el alambre se presionan simultáneamente dependiendo de factores como: el método de ligado, la composición del alambre, la deflexión del alambre, el calibre del arco; la distancia interbracket; el material del slot del bracket; además de la lubricación de la ligadura, entre otros; el reconocimiento del diseño de los brackets de autoligado es caracterizado por presentar un clip que sujeta el arco al bracket o una cubierta que actúa como una cuarta pared móvil que convierte la ranura en un tubo, permitiendo el paso del arco sobre el slot con menos resistencia al deslizamiento; aunque , los sistemas de autoligado presentan varias limitaciones, como son la dificultad para lograr la expresión completa de la prescripción del bracket<sup>1-2</sup>.

Entre las virtudes del sistema QR se revelan condiciones como: excelente desplazamiento de los arcos en la ranura del bracket, de manera similar a los más conocidos sistemas de autoligado; la eliminación de tapas que se traben con el cálculo o que requieran instrumentos especiales para abrirlas, la utilización de ligaduras elastoméricas, fáciles de cambiar y que son de alta demanda por los pacientes jóvenes; el excelente control de torque que obtiene con el sistema, gracias al doble sistema de aletas; las principales en la parte más externa, las aletas auxiliares en la porción media, que permite un mejor control de deslizamiento o de torque en dependencia de cómo son colocadas las ligaduras; pudiéndose usarse con ligaduras metálicas o con ligaduras elastoméricas<sup>3</sup>. (Los brackets tienen las angulaciones con la prescripción de Roth en ranura 0.022).



### **Ventajas de los brackets de autoligados**

- Es permisible mayor movimiento dentario con menos fuerzas. Estas fuerzas ligeras permiten decidir la forma fisiológica ideal del arco y que los dientes se muevan libremente<sup>4</sup>.
- Contribuyen a nivelar, alinear y abrir la mordida, lográndose una expansión posterior sin el uso de expansores mecánicos<sup>5</sup>
- Permiten aplicar fuerzas biológicas sobre los dientes sin afectar el suministro vascular en la membrana periodontal<sup>6</sup>.
- Reducen el tiempo de tratamiento<sup>4</sup>.
- Contribuyen a la higiene dental del paciente, por ser más pequeños y no tener los elásticos al envejecer producen halitosis<sup>7</sup>.
- Ofrecen una mayor estética y confort al paciente, ya que se disminuye las molestias en los tejidos peri dentales<sup>8</sup>.
- Minimizan la posibilidad de la extracción dentaria<sup>9</sup>.
- Permiten rellenar completamente la ranura por el alambre disminuyendo así la fricción entre el alambre y soporte, aunque puede aumentar la fricción cuando sea necesario<sup>10</sup>.
- Permiten fácil colocación de cadenas elásticas.

### **Desventajas de los brackets de autoligado**

1. Alto costo
2. Puede provocarse roturas del gancho de cierre del soporte, comunes del diseño mecánico.
3. El gancho de cierre del soporte puede ocasionar molestias en los labios.
4. Los brackets de autoligado pasivo no poseen un buen control de las rotaciones ni de las torsiones.


### **Arcos de alambre**

Conceptualizado el alambre como un metal en forma de hilo que ha sufrido estiramientos por fuerzas tradicionales<sup>11</sup>.

Arco: Planificado como hilo de alambre estructurado según un esquema que

reproduce la forma ideal de la arcada dentaria<sup>11</sup> .

Los alambres son considerados elementos activos y esenciales del aparataje ortodónico. Un aspecto básico para la efectividad, control y duración de los tratamientos es el conocimiento de sus propiedades .



Los arcos de alambre son los destinados de almacenar y liberar las fuerzas que estimulan el movimiento dentario; para que el alambre o arco libere la fuerza almacenada se necesita activarlo a través de la flexión, la torsión o la combinación de ambas; ya que almacenan energía que luego liberaran que generan estímulos en el ligamentoperiodontal; por lo que son utilizados como **Elementos activos**: Concebido como aquel elemento que va a liberar una serie de fuerzas controladas y fisiológicas para mover los dientes. (arcos y resortes), y como **Elementos pasivos**: como retenedores, ligaduras y elementos de estabilización<sup>12-13</sup>.

**Los arcos son caracterizados en dependencia de sus propiedades ideales son los que:**

- Permiten el control de los tres planos del espacio
- Son moldeables
- La aleación se adapte a la técnica o al sistema mecánico
- Son resistentes a la fuerza de trabajo
- Son biocompatibles, inocuos, estéticos, suaves, además de ser resistentes a la corrosión
- Tienen un amplio rango de trabajo
- Tienen un alto almacenamiento de energía
- Tienen baja fricción
- Su precio es razonable<sup>14</sup>

**Tipos de fuerzas a aplicar.**

- Fuerza de tracción
- Fuerza de compresión
- Fuerza de rotación o torsión
- Fuerza de flexión<sup>1</sup>.


Con el avance vertiginoso de la tecnología metalúrgica numerosos alambres entraron en consideración para la aplicación clínica; por lo que es de destacar que cada tipo de alambre tiene sus propias características permitiéndole al profesional la selección de los mismos como: el acero inoxidable, acero inoxidable multitrenzado, Cromo-Cobalto, Beta-Titanio, Titanio-Niobio y Níquel-Titanio, estos son en la actualidad aplicados en la ortodoncia; variedad de alambres que brindan al profesional una serie de opciones que le permitan decidir el tratamiento a seguir de manera exitosa atendiendo al costo, tiempo y calidad del mismo; en otra arista es menester que la selección óptima del alambre exige el conocimiento de las propiedades mecánicas básicas de este material: Especialistas de la metalúrgica destacan la aplicación de los alambres de Níquel-Titanio (NiTi) ya que poseen particularidades como: el efecto Memoria de forma (Termoactivados) que tienen la capacidad de retorno a una forma inicial previamente definida al ser sometido a un tratamiento térmico adecuado, estas condiciones son manifestaciones metalúrgicas que son contribuyentes positivamente al tratamiento ortodóncico; además de su efecto Superelástico, que permite que los dientes se muevan por un tiempo mayor sobre una fuerza constante<sup>15</sup>.

Cierta investigación realizada por Sandoval Vidal<sup>16</sup> y colaboradores reportaron que el uso de los arcos NitiCutermaoactivos a 35°C simplificó el tratamiento permitiendo el retiro de aparatos a los 16 meses, considerado un tratamiento rápido.

**Otros materiales:**

**GONIÓMETRO:** Regla de medición, de forma semicircular y graduada en 180-360°. Está dotado de una escala milimetrada sobre tres lados y del diagrama de Ballard y Wylie.

- **Función:** Medir los distintos ángulos de la cefalometría para su estudio cefalométrico.
- **Manejo de esterilización:** No es necesaria su esterilización, dado que no se contamina.



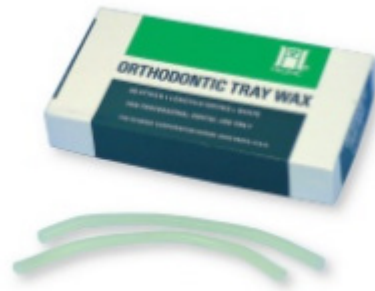- **HOJAS DE ACETATO PARA CEFALOMETRÍAS:** Hojas de acetato, transparentes y de tamaño DIN A4. El papel está tratado para evitar que las esquinas se levanten, mientras que su lado mate permite trabajar con lápiz o bolígrafo. El bloc contiene papeles protectores entre cada hoja para evitar la electricidad estática y facilitar el manejo.
  - **Función:** Trazar la cefalometría del paciente para su estudio ortodóntico. La cefalometría consiste en calcar sobre las hojas de acetato las estructuras óseas de la cabeza del paciente. De esta forma, se puede trazar una serie de líneas, puntos y ángulos fundamentales de una telerradiografía lateral de cráneo obtenida del paciente. La cefalometría está sujeta a una serie de normas que estandarizan y permiten comparar los resultados.
  - **Manejo de esterilización:** No es necesaria su esterilización, dado que no se contamina.



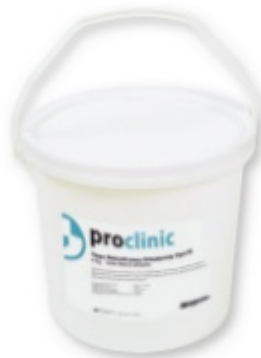- **CUBETAS DE ORTODONCIA:** Recipiente de plástico, formado por un cuerpo para contener los materiales de impresión y un mango de sujeción fijado todo en una pieza.
  - **Cuerpo:** Tiene una forma adecuada para adaptarse a la anatomía bucal. Por ello, se comercializan distintos modelos y tamaños. En su borde superior, suele tener un reborde que permite una mejor retención del material de impresión en la cubeta. Cuenta con mayor altura que una cubeta convencional, con el objetivo de conseguir un mayor grado de detalle. El material está perforado.
  - **Mango:** Superficie de agarre para llevar la cubeta a la boca del paciente. El mango no debe interferir en la funcionalidad de la cubeta de impresión.
  - **Función:** Tomar impresiones con alginato para la obtención de modelos en ortodoncia que permitan su estudio y la presentación de casos clínicos, así como modelos de trabajo y de planificación del tratamiento.
  - **Manejo de esterilización:** Se debe limpiar, desinfectar, secar y embolsar, para su posterior esterilización en la autoclave.



- **CERA PARA SUPLEMENTAR CUBETAS** Barras cilíndricas de cera, de aproximadamente 15 cm de longitud. Es fácilmente moldeable, y se presenta en forma de tiras.
  - **Función:** Añadir altura, anchura o longitud a las cubetas para conseguir individualizarlas, en aquellos casos en los que se utilizan cubetas estándar y se deben adaptar a las características del paciente.
  - **Manejo de esterilización:** No es necesaria su esterilización.



- **ESCAYOLA O YESO DE ORTODONCIA** Yeso duro natural tipo III, que contiene partículas más regulares y finas que el tipo II. Es menos poroso y menos frágil, por lo que se usa para los modelos preliminares de estudio. La mezcla debe realizarse con las medidas exactas para que el material no vea alteradas sus propiedades.
  - **Función:** Positivar impresiones de alginatos para la confección de modelos de trabajo en la clínica odontológica o en el laboratorio dental.
  - **Manejo de esterilización:** Material desechable.



- **ZOCALADORES DE ESCAYOLA** Moldes de goma, generalmente de color negro, que se utilizan durante el vaciado de modelos en escayola. Son de tamaño mayor que los zocaladores convencionales, utilizados en prótesis para permitir recortar los modelos de escayola con las medidas estandarizadas a tal efecto. Además, son ligeramente diferentes para la arcada superior e inferior.

- **Función :** Permitir la fabricación de una base o soporte de escayola para poder confeccionar los modelos de escayola.
- **Manejo de esterilización:** Se debe lavar y desinfectar.



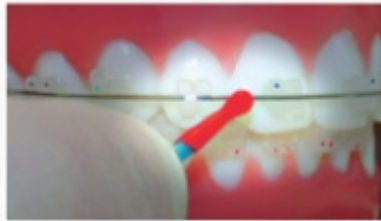- **CALIBRADOR O PIE DE REY** Calibrador específico para su uso en trabajos de precisión. Es capaz de registrar mediciones internas y externas relativamente pequeñas: desde centímetros hasta fracciones de milímetros (1/10 de milímetro, 1/20 de milímetro o 1/50 de milímetro). Consta de una regla con una escuadra en un extremo, sobre la que se desliza otra para indicar la medida en una escala. Mediante piezas especiales en la parte superior y en su extremo, permite tomar medidas internas y profundidades. Posee dos escalas: la inferior es milimétrica y la superior, en pulgadas.
  - **Función :** Medir el tamaño de los dientes y del espacio existente en los modelos de estudio del paciente.
  - **Manejo de esterilización:** Se debe desinfectar.




- **TORRETA:** Aditamento metálico en forma de torre. Su cuerpo ranurado es de acero inoxidable, y cuenta con hendiduras de distintos tamaños según el alambre a insertar y la forma del arco que se desee conformar.
  - **Función:** Confeccionar arcos de ortodoncia.
  - **Manejo de esterilización:** Se debe desinfectar.



- **MARCADOR DE ARCOS:** Pequeños palos de cera de color.
  - **Función:** Marcar los arcos para facilitar la consecución del efecto o la acción deseada mediante dobleces manuales del ortodoncista.
  - **Manejo de esterilización:** Material desechable.



- **DISPENSADOR DE MARCADORES DE ARCOS:** Recipiente que dispensa palos de cera de uno en uno.
  - **Función:** Dispensar los arcos de forma útil e higiénica.
  - **Manejo de esterilización:** Se debe desinfectar con productos desinfectantes de superficies.



- **TUBO:** Elemento similar a una banda, cuya base contorneada anatómicamente contiene una rejilla que permite la adhesión a la pieza. Se coloca únicamente en la superficie vestibular (tubos vestibulares) o lingual (tubos linguales o cajetines linguales) de los primeros o segundos molares. En el caso de los tubos vestibulares, pueden ser metálicos o estéticos.
  - **Función:** Favorecer el movimiento dentario.
  - **Manejo de esterilización:** Se puede desinfectar y esterilizar, aunque lo normal es desecharlo o usarlo en el mismo paciente si



se despegan, tras chorrear la base del tubo con la arenadora para eliminar restos de cemento y poder cementarlo posteriormente.



- **BANDAS:** Anillas metálicas con bordes redondeados y de diferentes tamaños, que se colocan rodeando la corona de los primeros y segundos molares para favorecer el movimiento dentario. Están fabricadas de acero inoxidable templado de diferente espesor, según el tamaño de la pieza. Su superficie interna es áspera para permitir una perfecta cementación. Se comercializan diversas medidas para cada cuadrante, de forma que sea posible contar con el tamaño adecuado para cada situación. Llevan el número de identificación marcado con láser
  - **Función del artículo:** Favorecer el movimiento dentario.
  - **Manejo de esterilización:** Se debe desinfectar y esterilizar en la autoclave. Una vez acabado el tratamiento de ortodoncia, se retiran y se desechan.



- **BOTÓN LINGUAL** Elemento metálico con forma de botón, que se coloca sobre la superficie lingual de los dientes para realizar movimientos dentarios auxiliares. La base puede ser plana, curva o cóncava.
  - **Función** : Permitir la realización de movimientos dentarios
  - **Manejo de esterilización:** Se puede desinfectar y esterilizar, aunque lo normal es desecharlo o usarlo en el mismo paciente si se despegan, tras chorrear la base del tubo con la arenadora para eliminar restos de cemento y poder cementarlo posteriormente.




- **LIGADURA DE SEPARACIÓN:** Goma redonda de pequeño tamaño que se coloca en la zona interproximal de los dientes para separarlos y crear espacio. De esta forma, es posible colocar y ajustar las bandas, realizar stripping, etc. Se presentan en dispensadores, barras individuales o dispositivos que facilitan su dispensado.
  - **Función del artículo:** Crear espacio a nivel interproximal.
  - **Manejo de esterilización:** Material desechable. No es necesaria su desinfección ni esterilización.



- **SEPARADOR NEET:** Sección de metal que se coloca en la zona interproximal de los dientes para separarlos y crear espacio. Está aconsejado su uso cuando no es posible colocar las ligaduras de separación elásticas, en puntos de contacto fuertes.
  - **Función** : Crear espacio a nivel interproximal.
  - **Manejo de esterilización:** Material desechable.



- **LATÓN PARA SEPARAR:** Bobina de latón, de 0,20 pulgadas. Se coloca en la zona interproximal de los dientes para separarlos y crear espacio. Está aconsejado su uso, cuando no es posible colocarlo.
  - **Función:** Crear espacio a nivel interproximal.
  - **Manejo de esterilización:** Material desechable. No es necesaria su desinfección ni esterilización.



- **CADENETA:** Rollo de ligaduras elásticas juntas. Según la distancia entre ligaduras, se clasifican en:
  - Continua: Distancia de 3 mm.
  - Corta: Distancia de 3,5 mm.
  - Larga: Distancia de 4 mm.
  - Extralarga: Distancia de 4,5 mm.

Los rollos se pueden presentar en un dispensador metálico o de metacrilato.

- **Función :** Cerrar espacios, desrotar dientes, etc.
- **Manejo de esterilización:** Material desechable. No es necesaria su desinfección ni esterilización.



- **ELÁSTICOS:** Gomas elásticas de pequeño tamaño, fabricadas en látex o plástico exento de látex (pacientes alérgicos). Se presentan embolsados, con un número determinado de unidades. Existen dispensadores para facilitar su uso. Intraorales: Se colocan en los dientes uniendo ambas arcadas. Su diámetro oscila entre 1/8 y 3/8 de pulgada. En función de la fuerza que ejercen cuando el elástico es alargado tres veces su diámetro, se distinguen en:
  - De fuerza ligera: 2,5 oz (70,9 gr).

- De fuerza media: 4,5 oz (127,6 gr).
- De fuerza fuerte: 6,5 oz (170,1 gr).

Extraorales: Se utilizan para unir el aparato extraoral con el intraoral. Su diámetro oscila entre 3/16 y 1/4 de pulgada. En relación a la fuerza que ejercen, pueden ser: • Fuertes: 8 oz (224 gr). • Extrafuertes: 14 oz (392 gr). Los diámetros y fuerzas ejercidas pueden variar en función del fabricante.

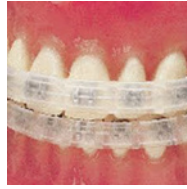- **Función :** Favorecer el movimiento deseado.
- **Manejo de esterilización:** Material desechable. No es necesaria su desinfección ni esterilización.



- **LIGADURA METÁLICA:** Secciones preformadas de alambre de diámetro entre 0,10 y 0,14 pulgadas. Se coloca alrededor de los brackets y de los arcos de ortodoncia para lograr el efecto deseado. Pueden ser metálicas (cortas o largas), estéticas o elásticas.
  - **Función :** Unir el bracket y el arco para favorecer el movimiento dentario.
  - **Manejo de esterilización:** Material desechable. No es necesaria su desinfección ni esterilización.



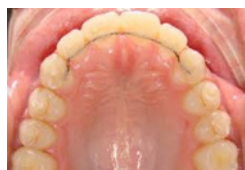- **PROTECTOR LABIAL:** Sección de plástico en forma de tubo, que se coloca englobando el arco de ortodoncia sobre los brackets.
  - **Función :** Proteger los labios y las mejillas del roce con los aparatos.
  - **Manejo de esterilización:** Material desechable.



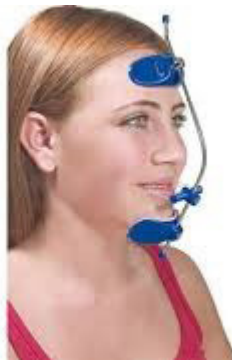- **RESORTE O COIL:** Muelle que se coloca entre los dientes haciendo tope con los brackets y en el interior del arco para crear o mantener espacio. Pueden ser abiertos o cerrados, de aleación de níquel-titanio o de acero. Asimismo, se comercializan diferentes diámetros de alambre, con diámetros interiores que ejercen unas fuerzas ligeras, medias o fuertes. También existen resortes para distalar molares, de rotación, de enderezamiento molar, etc.
  - **Función:** Crear, mantener o cerrar espacios.
  - **Manejo de esterilización:** Material desechable. No es necesaria su desinfección ni esterilización. Resorte abierto para abrir espacios. Resorte cerrado para cerrar espacios.



- **RETENEDORES:** Sección de alambre cuyo espesor permite una adaptación perfecta a la superficie lingual, facilitando la higiene y minimizando las molestias para el paciente. Se coloca por lingual de incisivos y caninos superiores e inferiores, como retención fija una vez finalizado el tratamiento de ortodoncia y retirada la aparatología, para evitar la recidiva de los movimientos ya corregidos. Pueden ser metálicos o de fibra de vidrio, y planos, redondos o trenzados.
  - **Función:** Mantener la retención tras tratamiento de ortodoncia.
  - **Manejo de esterilización:** Material desechable. No es necesaria su desinfección ni esterilización.



- **APARATOLOGÍA EXTRAORAL:** Aparatología que se coloca fuera de la boca para producir el efecto ortopédico deseado en los maxilares, y estimular o frenar su crecimiento. Existen diferentes tipos de aparatos, según la maloclusión esquelética que presente el paciente:
  1. Anclaje extraoral (de tiro cervical u occipital, con tracciones de seguridad).
  2. Arco facial.
  3. Mentonera.
  4. Máscara facial (ajustable o Delaire).
  5. Aparatos funcionales (Sistema Trainer® , Sistema Myobrace® , sistema lingual, Sistemas TMJ y TMD, Sistema Bruxogard® , pantalla oral, arco labial o lipbumper, aparatos para casos de apnea, aparatos para casos de bruxismo, etc.).
  6. Barras Goshgarian.
  7. Tornillos de expansión.
  - **Función:** Estimular o frenar el crecimiento del maxilar o de la mandíbula en pacientes con crecimiento remanente.
  - **Manejo de esterilización:** Material desechable. No es necesaria su desinfección ni esterilización, puesto que es de uso personal. Cuando se acaba el tratamiento, se desecha. En caso de exposición, por prueba o accidente de las partes metálicas, éstas se pueden desinfectar y esterilizar.



- **OTROS ADITAMENTOS:** Aparatos que ayudan con la mecánica ortodóntica, realizando movimientos dentarios. Destacan los siguientes

aditamentos:

1. Cuñas de rotación.
  2. Ganchos de extrusión.
  3. Bite-Bumper® o rampa para mordida.
    - **Función** : Favorecer el movimiento dentario.
    - **Manejo de esterilización:** Material desechable. No es necesaria su desinfección ni esterilización.
- **MORDEDOR DE BANDAS:** Instrumento que se emplea para la colocación de bandas de ortodoncia. Se debe situar adecuadamente sobre el diente con la banda que se ha de colocar, y pedir al paciente que muerda para ayudar a su inserción.
    - **Función:** Ayudar a la inserción primaria de las bandas de ortodoncia.
    - **Manejo de esterilización:** Se debe desinfectar y esterilizar, tanto el de plástico como el de metal.



- **ADAPTADOR DE BANDAS** Definición del artículo y características: Instrumento auxiliar, fabricado de acero inoxidable, que se emplea en el ajuste de las bandas de ortodoncia. Puede ser de tipo Mershon o en forma de cureta.
  - **Función del artículo:** Ayudar a conformar y ajustar las bandas de ortodoncia a la anatomía del diente al que se inserta, para favorecer un mejor ajuste.
  - **Manejo de esterilización:** Se debe desinfectar y esterilizar.



- **El instrumental para colocar ligaduras ALICATE PARA DESPEGAR BANDAS:** Instrumento fabricado de acero inoxidable, con dos extremos, uno de goma y otro metálico, para la desinserción de las bandas de ortodoncia. El extremo de goma ha de cambiarse después de cierto número de usos, para lo que se comercializan repuestos por separado.
  - **Función del artículo:** Favorecer la desinserción o descementado de las bandas de ortodoncia.
  - **Manejo de esterilización:** Se debe desinfectar y esterilizar.



- **EMPUJADOR O MARTILLO DE BANDAS:** Instrumento fabricado de acero inoxidable, que se asemeja a un martillo de pequeñas dimensiones, con un extremo fino que se apoya sobre el extremo de la banda que se desea insertar. Con el otro extremo, un mango móvil, se ejerce la fuerza controlada de acción para colocar la banda. Se emplea en pacientes no colaboradores, en los que el mordedor no resulta útil, o en casos en los que la colocación de la banda presenta dificultades.
  - **Función :** Ayudar a la inserción de la banda de ortodoncia.
  - **Manejo de esterilización:** Se debe desinfectar y esterilizar.



- **GUÍA PARA LIGADURAS:** Instrumento fabricado de acero inoxidable, fino y con dos extremos, uno plano con una hendidura y otro angulado, que guía la colocación de las ligaduras.
  - **Función:** Ayudar a la inserción de la colocación de las ligaduras.
  - **Manejo de esterilización:** Se debe desinfectar y esterilizar.





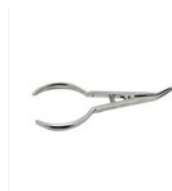- **APLICADOR PARA LIGADURAS ELÁSTICAS:** Instrumento fabricado de acero inoxidable, similar a un adaptador de clamps, que se emplea durante la colocación de ligaduras elásticas.
  - **Función del artículo:** Ayudar a la inserción de la colocación de las ligaduras.
  - **Manejo de esterilización:** Se debe desinfectar y esterilizar.



- **PINZA MATHIEU:** Instrumento o pinza fabricada de acero inoxidable, similar a unas pinzas mosquito, que se utiliza en la colocación de las ligaduras.
  - **Función del artículo:** Favorecer la inserción de las ligaduras.
  - **Manejo de esterilización:** Se debe desinfectar y esterilizar.

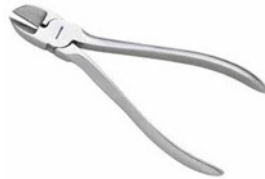

- **PINZA PARA LIGADURAS DE SEPARACIÓN:** Instrumento fabricado de acero inoxidable, similar a un alicate, con dos extremos finales muy finos.
  - **Función :** Colocar separadores elásticos.
  - **Manejo de esterilización:** Se debe desinfectar y esterilizar.

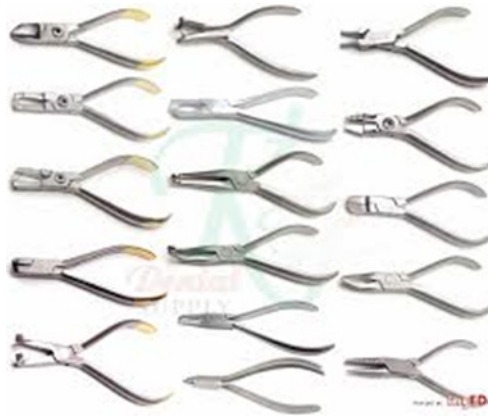

- **ALICATES DE CORTE** Instrumentos fabricados de acero inoxidable y con diferentes formas. Se emplean para el corte de los alambres de ortodoncia. Existen diversos modelos de alicates en función de su corte y de las necesidades del profesional:
  1. Corte distal.
  2. Corte de ligadura.
  3. Corte de alambre duro.

- **Función:** Favorecer el corte de los aparatos o alambres de ortodoncia.
- **Manejo de esterilización:** Se debe desinfectar y esterilizar.



- **ALICATES PARA DOBLAR:** Instrumentos fabricados de acero inoxidable y con diferentes formas. Se emplean para doblar los alambres de ortodoncia. Según el efecto y la acción que se desee realizar, se emplean distintos tipos de alicates, entre los que destacan:
  - Alicates de Angle (y sus múltiples modificaciones).
  - Alicates de tres puntas.
  - Alicates de Begg.
  - Alicates de Adams.
  - Alicates de O'Brien.
  - Alicates de torque.
  - Alicates de la Rosa.
  - Alicates optical para asas.
  - Alicates de Tweed.
  - Alicates de Jarabak.
  - Alicates de tres puntas para arcos faciales.
  - Alicates de Aderer.
  - Alicates de How (recto o curvo).
  - Alicates de Atkinson.
  - Alicates de Weingart.
  - Alicates de Nance.
  - Alicates V-Stop.
  - Alicates para conformar omegas.
  - Alicates de Young.
  - Alicates para crispar.
  - Instrumento térmico (aleación de níquel-titanio), doblador distal.
  - **Función :** Doblar los alambres de ortodoncia.
  - **Manejo de esterilización:** Se debe desinfectar y esterilizar.



- **PINZA PARA POSICIONAR TUBOS:** Pinza metálica, que se caracteriza por su sistema de sujeción, ideal para el ajuste preciso de los tubos.
  - **Función :** Favorecer la inserción del bracket sobre la superficie del diente sin que se desprenda, ayudando a su colocación.
  - **Manejo de esterilización:** Se debe desinfectar y esterilizar.



- **PORTALICATES:** Barras de aluminio en forma de trípode, con extremos de plástico.
  - **Función :** Permitir la colocación ordenada de los alicantes de ortodoncia para facilitar su uso por parte del operador.
  - **Manejo de esterilización:** Se debe desinfectar.



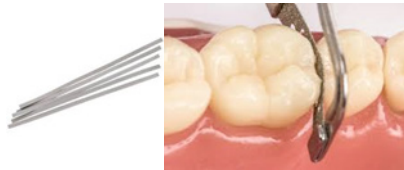- **SOPORTE DE ALICATES** : Caja metálica articulada, que dispone de espacio para colocar los alicates, las pinzas Mathieu e instrumentos de guía.
  - **Función** : Permitir la colocación ordenada de los alicates de ortodoncia, cuando el soporte está abierto, para facilitar su uso por parte del operador. Al cerrarse, sirve para almacenar y transportar los instrumentos.
  - **Manejo de esterilización**: Se debe esterilizar utilizando los métodos habituales.



- **CASSETTE PARA ESTERILIZACIÓN**: Caja metálica apta para la esterilización, formada por dos bandejas perforadas, que al cerrarse quedan una encima de la otra. El espacio disponible para la colocación de los instrumentos puede variar en función del fabricante:
  - Cassette para un número determinado de alicates.
  - Cassette para un número determinado de alicates, pinza Mathieu e instrumentos de guía. Algunos fabricantes presentan determinados modelos que incluyen bandas coloreadas para la clasificación de las cajas.
  - **Función**: Servir de contenedor para la esterilización, el almacenaje y el transporte de los alicates de ortodoncia, así como de otros instrumentos como las pinzas Mathieu e instrumentos de guía.
  - **Manejo de esterilización**: Se debe esterilizar utilizando los métodos habituales.



- **KIT DE STRIPPING:** Set compuesto por un mango y tiras de stripping de 4 mm y de doble cara. Las tiras son metálicas y de superficie rugosa.
  - **Función:** Desgastar interproximalmente los dientes para conseguir espacio entre las piezas dentales.
  - **Manejo de esterilización:** Se debe desinfectar, secar, embolsar y esterilizar en la autoclave, con aire seco o en frío.



- **CERA PROTECTORA CAJA PARA RETENEDORES :** Cera blanda, transparente, fácilmente moldeable y de composición natural, por lo que no ocasiona molestias si es ingerida. Se comercializan diferentes variedades: sin aroma y con sabores (cereza, manzana o menta).
  - **Función:** Proteger los labios y mejillas para evitar lesiones. Se coloca en los bordes de las bandas, arcos cortantes o aletas de brackets.
  - **Manejo de esterilización:** No es necesaria su esterilización.



- **CAJA DE MODELOS:** Caja de plástico, transparente y almohadillada para soportar posibles golpes o caídas de los modelos de escayola que

contiene.

- **Función** : Transportar los modelos de escayola.
- **Manejo de esterilización**: No es necesaria su esterilización.



- **CAJA PARA ALMACENAR MODELOS SPRAY LUBRICANTE PARA ALICATES**: Caja de cartón, compartimentada y de diferentes tamaños. Permite el almacenaje de los modelos vertical u horizontalmente.

- **Función** : Ordenar y clasificar los modelos con facilidad y en un espacio reducido. Asimismo, permite sacar el modelo deseado sin alterar el orden en el que se encuentran el resto de modelos.
- **Manejo de esterilización**: No es necesaria su esterilización.





# BIBLIOGRAFÍA

## MATERIALES



[www.mawil.us](http://www.mawil.us)





1. Palacios V., Lope Salazar S. Brackets QR versus brackets de autoligado. Revista latinoamericana de ortodoncia y odontopediatria . 2015.[citado 15/02/2018]. Disponible en :<https://www.ortodoncia.ws/publicaciones/2015/art-38/>
2. Nieto Uribe M, Barrera Chaparro JP, González Cáceres EJ, Parra Mazo IL, Rodríguez Quijada AC. Comparación de la resistencia al deslizamiento en brackets de autoligado y brackets convencionales ligados con ligadura elastomérica convencional y ligaduras de baja fricción. Revista Facultad de Odontología Universidad de Antioquia 2012; 23 (2).
3. Quirós Álvarez O, Rodríguez Yañez E. Manual paso a paso para el sistema QR. Amolca, 2013.
4. Schwartz M. Fact of friction: The clinical relevance of in Vitro steady-state friction studies. J ClinOrthod. 2007; 41(8): 427-31
5. Estudio comparativo in vitro de la fricción de alambres según el tipo de aleación, calibre y tipo de ligadura con y sin Orthospeed en un plano inclinado. Universidad Complutense de Madrid, 2013..
6. Camargo L, García S. Fricción durante la retracción de caninos en ortodoncia. Revista CES Odontología. 2007; 20(2): 57-63.
7. Baccetti T, Franchi L. Friction produced by types of elastomeric ligatures in treatment mechanics with the preadjusted appliance. AngleOrthod 2006; 76(2): 211-216. 15.
8. Miles PG. Self-ligating vs. conventional twin brackets during en-masse space closure with sliding mechanics. Am J OrthodDentofacialOrthop 2007; 132(2): 223-225. 2.
9. Claros Stucchi MA. Estudio comparativo in vitro de la fricción de alambres según el tipo de aleación, calibre y tipo de ligadura con y sin Orthospeed en un plano inclinado. Universidad Complutense de Madrid, 2013.
10. Morais Castro R, Smith Neto P, RebelloHorta M, MeloPithon M. Comparison of static friction with self-ligating, modified slot desing and conventional brackets. Journal of Applied Oral Science, 2013; 21 (4): 314-319
11. IraizG .Concepto y utilización de los alambres en ortodoncia.[citado 15/02/2018]. Disponible en : <https://es.scribd.com/doc/97364284/Concepto-y-utilizacion-de-los-alambres-en-ortodoncia>
12. Arcos y alambres ortodóncicos de RMO. 2018[citado 15/02/2018]. Dis-

- ponible en :<http://www.iberorto.com/productos/arcos-y-alambres>.
13. Los Alambres y sus propiedades físicas. 2012[citado 15/02/2018]; Disponible en .<http://fisica-for-dummies.blogspot.com/2012/07/los-alambres.html>
  14. Tipos de arcos en la ortodoncia con brackets. 2018.[citado 15/02/2018]. Disponible en : <https://estudidentalbarcelona.com/tipos-arcos-la-ortodoncia-brackets/>
  15. Ramos Torres V .Comparación de las propiedades mecánicas de tres marcas de arcos ortodóncicos de níquel-titanio termoactivados. estudio in vitro”. 2010.[citado 15/02/2018]. Disponible en : <http://www.cop.org.pe/bib/tesis/VIVIANAMILAGROSRAMOSTORRES.pdf>
  16. Sandoval, V. P.; Lara, L. A.; Minte, H. C. & Gutiérrez, M. P. Caracterización de los alambres termoactivados para uso ortodóncico. Reporte de un caso. *Int. J. Odontostomat.*, 2012; 6(1):65-70,

# **CAPÍTULO VIII**

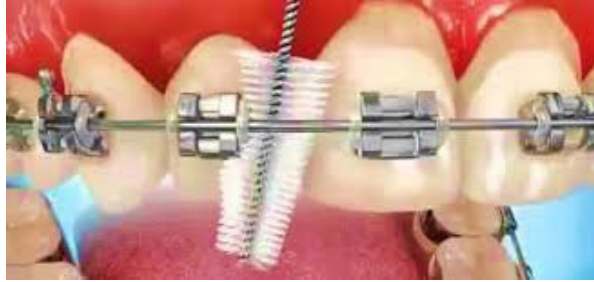## **HIGIENE ORAL EN ORTODONCIA**



[www.mawil.us](http://www.mawil.us)



Ciertamente es que, el ortodoncista tiene la necesidad obligada de alistar con claridad cuáles son los efectos orales producidos por su tratamiento evaluando y analizando las actuaciones para evitar las patologías secundarias del mismo; por lo que es esencial el tratamiento de las lesión cariosas antes de iniciar el tratamiento ortodóncico, como también la orientación e implantación de correctos hábitos higiénicos<sup>1</sup>.



La inmensa mayoría de los pacientes que son asistido al tratamiento de ortodoncia son jóvenes viendo este factor edad constituyente de uno de los riesgos en la concurrencia de caries dentales que enlazado a la instauración de elementos intraorales como brackets, bandas, arcos y ligaduras, que son zonas retentivas de restos de comida y muy difíciles para su limpieza, convirtiendo a este gran grupo como en un grupo de alto riesgo de caries y enfermedades periodontales y el tratamiento ortodóncico se convertiría en el garante seguro de una correcta salud oral<sup>2</sup>.

El control de la placa es una de las condiciones prevalecientes para la prevención de las complicaciones periodontales, así como para el éxito del tratamiento ortodóncico; la colocación de aparatos de ortodoncia, tanto fijos como removibles, conlleva modificaciones desfavorables en la composición de la placa bacteriana, aumentando desmesuradamente los riesgos periodontales y de caries; para prevenir los posibles problemas que puedan presentarse es resaltante motivar y concientizar a los pacientes de la priorizada de una buena higiene oral, ya que sin ello la placa es acumulada alrededor de los aparatos pudiendo causar gingivitis y descalcificación del esmalte; en este camino, el ortodoncista y el higienista y/o auxiliar dental tienen una significativa obligación; ofrecer información al paciente acerca de los métodos para el control del biofilm oral y así como controlar la eficiencia de la higiene oral en las visitas de rutina<sup>3</sup>.

El requerimiento de una absoluta y exhaustiva atención a la remoción mecánica de placa durante todo el periodo de tratamiento; así como el uso de elementos que retrasen la formación de placa (Clorhexidina) fundamentalmente en las primeras semanas (4 a 8) de tratamiento cuando el paciente está aprendiendo a hacer uso de los recursos mecánicos; cepillo de ortodoncia, componentes accesorios de limpieza interproximal, durando, hasta que el paciente alcance el desarrollo y suficiente destreza para remover correctamente y eficazmente la placa<sup>4</sup>.

Los tratamientos de ortodoncia utilizando aparatos fijos están frecuentemente condicionados con la inflamación gingival, el sangrado, la hiperplasia gingival y las lesiones de mancha blanca, ya que se crean áreas de retención que ocasionan predisposición a la mayor acumulación de placa supragingival; la que altera las condiciones normales del medio oral, modificando la composición de la flora bacteriana, es de conocimiento que la higiene oral es más compleja de realizar específicamente cerca del margen gingival, en el área interproximal y alrededor de los brackets y las bandas, lugares donde está presente mayor descalcificación del esmalte e inflamación<sup>4</sup>.

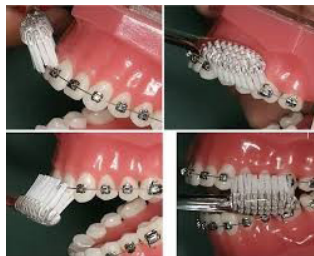Lograr el resultado exitoso del tratamiento se ha incluir enseñanza en higiene oral que tolere la prevención de un aumento en la incidencia en caries o enfermedades periodontales, como también indicar al paciente y a sus padres lo necesario que es el de implementar una serie de cuidados en el tipo de alimentación que garantice preservar la integridad de los aparatos utilizados. De otra parte, se dará una explicación relacionada con la manera en que estos aparatos se deben ser utilizados ,incluyendo la manera de colocarlos, retirarlos, tiempo de uso diario, activaciones requeridas, así como los controles periódicos con su ortodoncista: Es bueno y recalcante inferir que los programas de higiene oral deben implementados previamente al inicio del tratamiento de ortodoncia con la finalidad de prevenir efectos perjudiciales inmediatos . Dentro de estos métodos de motivación , enseñanza, comunicación para los pacientes; están; el verbal, el escrito (catálogos) y el visual (videos), donde a modo de apoyo al respecto recomendamos los programas preventivos en pacientes que van a comenzar un tratamiento ortodóncico y que son individuos de bajo riesgo son

- Profilaxis inicial.
- Control de placa.
- Control de dieta.
- Sesiones individuales de motivación.
- Fluorización profesional.
- Revisiones periódicas cada 6 meses por el odontólogo.

**En pacientes de alto riesgo podrían ser:**

- Profilaxis exhaustivas.
- Tartrectomías periódicas.
- Control de dieta.
- Sesiones de motivación.
- Colocación de SF (selladores de fisuras).
- Control de placa.
- Uso de antisépticos (clorhexidina).
- Flúor profesional cada 3 meses.
- Revisiones periódicas cada 3 meses por el odontólogo.

Se plantea directamente la necesidad de establecer una revisión minuciosa de cada uno de los brackets y de las bandas; asegurándonos de que éstas estén bien ajustadas; y así solucionar los posibles problemas con una correcta cementación; algunos autores sugieren la cementación periódica cada seis meses de las bandas colocadas en los molares, en específico en los primeros molares inferiores; para así evitar los procesos frecuentes de desmineralización por un fallo en la cementación de las mismas; por lo que la marcada prevención es relevante en la clínica ortodóncica, donde es clave en el mantenimiento de la salud buco-dental del paciente portador de aparatología ortodóncica<sup>1</sup>.







# BIBLIOGRAFÍA

## HIGIENE ORAL EN ORTODONCIA



[www.mawil.us](http://www.mawil.us)



1. Samara, G., LenGuaS, a., López, m. a..Ortodoncia y salud bucodental. *CientDent*2007;4;1:33-41
2. Campos A, Abalos C, Castaño A, González A. Hábitos y cultura odontológica del paciente en tratamiento de ortodoncia. *Rev. Andaluza de Odontoestomatología*. 1997; 7(3):24-28.
3. Dersot JM. Le contrôle de plaque, un élément essentiel du succès du traitement orthodontique. *Orthod Fr*. 2010;81:33-9.
4. Alves de Souza R, Borges de Araujo Magnani MB, Nouer DF, Oliveira da Silva C, Klein MI, Sallum EA et al. Periodontal and microbiologic evaluation of 2 methods of archwire ligation: ligature wires and elastic rings. *Am J Orthod Dentofacial Orthop*. 2008; 134(4): 506-12

# ORTODONCIA CONCEPTOS FUNDAMENTALES



Publicado en Ecuador  
Marzo del 2019

Edición realizada desde el mes de agosto del año 2018 hasta octubre del año 2018, en los talleres Editoriales de MAWIL publicaciones impresas y digitales de la ciudad de Quito.

Quito – Ecuador

Tiraje 200, Ejemplares, A5, 4 colores



# ORTODONCIA CONCEPTOS FUNDAMENTALES

**Esp. Julio Ildefonso Rosero Mendoza**

*Odontólogo*

*Especialista en Ortodoncia*

*Magíster en Gerencia Hospitalaria*

*Universidad de Guayaquil*

[julio\\_roserom@ug.edu.ec](mailto:julio_roserom@ug.edu.ec)

**Esp. Jacobo Cesar Rosero Mendoza**

*Odontólogo*

*Especialista en Rehabilitación Oral*

*Universidad de Guayaquil*

[jacobo\\_roserom@ug.edu.ec](mailto:jacobo_roserom@ug.edu.ec)

**Dra. Fanny Alicia Mendoza Rodríguez**

*Odontóloga*

*Magíster en Diseño Curricular*

*Universidad de Guayaquil*

[fanny.mendozar@ug.edu.ec](mailto:fanny.mendozar@ug.edu.ec)

ISBN: 978-9942-787-44-6



9 789942 787446



ORTODONCIA CONCEPTOS FUNDAMENTALES